

НЕГОСУДАРСТВЕННОЕ ОБРАЗОВАТЕЛЬНОЕ ЧАСТНОЕ  
УЧРЕЖДЕНИЕ ДОПОЛНИТЕЛЬНОГО ПРОФЕССИОНАЛЬНОГО  
ОБРАЗОВАНИЯ «МЕДИЦИНСКИЙ СТОМАТОЛОГИЧЕСКИЙ  
ИНСТИТУТ»

---

На правах рукописи

СКРИПНИКОВ Андрей Владимирович

МАГНИТНО-РЕЗОНАНСНАЯ И РЕНТГЕНОКОНТРАСТНАЯ  
АНГИОГРАФИЯ ПРИ ОБЛИТЕРИРУЮЩИХ ПОРАЖЕНИЯХ  
АРТЕРИЙ НИЖНИХ КОНЕЧНОСТЕЙ

14.01.13 – Лучевая диагностика, лучевая терапия

Диссертация

на соискание ученой степени

кандидата медицинских наук

Научный руководитель:

доктор медицинских наук

Лубашев Яков Александрович

Москва – 2014

## СОДЕРЖАНИЕ

	Стр.
СПИСОК СОКРАЩЕНИЙ.....	5
ВВЕДЕНИЕ .....	6
<b>Глава 1. СОВРЕМЕННОЕ СОСТОЯНИЕ ДИАГНОСТИКИ И ЛЕЧЕНИЯ</b>	
<b>ОБЛИТЕРИРУЮЩИХ ЗАБОЛЕВАНИЙ АРТЕРИЙ НИЖНИХ</b>	
<b>КОНЕЧНОСТЕЙ (обзор литературы).....</b>	
	<b>13</b>
1.1. Этиология, патогенез и патоморфология облитерирующих заболеваний артерий нижних конечностей.....	13
1.2. Клиническая характеристика облитерирующих заболеваний артерий нижних конечностей.....	19
1.3. Возможности лучевых методов в оценке состояния артерий нижних конечностей.....	27
1.3.1. Ультразвуковое исследование.....	27
1.3.2. Компьютерно-томографическая ангиография .....	28
1.3.3. Магнитно-резонансная ангиография .....	30
1.3.4. Рентгеноконтрастная ангиография .....	34
1.4. Современные способы лечения облитерирующих поражений артерий нижних конечностей.....	36
1.5. Нерешенные проблемы диагностики облитерирующих поражений артерий нижних конечностей.....	40
<b>Глава 2. ОБЩАЯ ХАРАКТЕРИСТИКА КЛИНИЧЕСКОГО</b>	
<b>МАТЕРИАЛА. МЕТОДИКИ ИССЛЕДОВАНИЯ .....</b>	
	<b>42</b>
2.1. Общая характеристика обследованных больных .....	42
2.2. Методики исследования .....	46

2.3. Статистическая обработка материала .....	51
Глава 3. РЕЗУЛЬТАТЫ ПРИМЕНЕНИЯ МАГНИТНО-РЕЗОНАНСНОЙ АНГИОГРАФИИ И РЕНТГЕНОКОНТРАСТНОЙ АНГИОГРАФИИ, КАК САМОСТОЯТЕЛЬНЫХ МЕТОДОВ ДИАГНОСТИКИ ОБЛИТЕРИРУЮЩИХ ПОРАЖЕНИЙ АРТЕРИЙ НИЖНИХ КОНЕЧНОСТЕЙ.....	53
3.1. Результаты применения магнитно-резонансной ангиографии....	53
3.2. Результаты применения рентгеноконтрастной ангиографии.....	65
Глава 4. РЕЗУЛЬТАТЫ КОМПЛЕКСНОГО ПРИМЕНЕНИЯ МАГНИТНО-РЕЗОНАНСНОЙ АНГИОГРАФИИ И РЕНТГЕНОКОНТРАСТНОЙ АНГИОГРАФИИ ПРИ ОБЛИТЕРИРУЮЩИХ ПОРАЖЕНИЯХ АРТЕРИЙ НИЖНИХ КОНЕЧНОСТЕЙ .....	72
4.1. Применение магнитно-резонансной ангиографии после рентгеноконтрастной ангиографии.....	73
4.2. Применение рентгеноконтрастной ангиографии после магнитно-резонансной ангиографии .....	77
Глава 5. СРАВНИТЕЛЬНАЯ ЭФФЕКТИВНОСТЬ И АЛГОРИТМ ПРИМЕНЕНИЯ МАГНИТНО-РЕЗОНАНСНОЙ АНГИОГРАФИИ И РЕНТГЕНОКОНТРАСТНОЙ АНГИОГРАФИИ ПРИ ОБЛИТЕРИРУЮЩИХ ПОРАЖЕНИЯХ АРТЕРИЙ НИЖНИХ КОНЕЧНОСТЕЙ .....	84
5.1. Сравнительная эффективность магнитно-резонансной ангиографии и рентгеноконтрастной ангиографии в диагностике облитерирующих поражений артерий нижних конечностей .....	84
5.2. Алгоритм применения магнитно-резонансной ангиографии и рентгеноконтрастной ангиографии при облитерирующих	86

поражениях артерий нижних конечностей.....	
ЗАКЛЮЧЕНИЕ.....	89
ВЫВОДЫ.....	95
ПРАКТИЧЕСКИЕ РЕКОМЕНДАЦИИ.....	97
СПИСОК ЛИТЕРАТУРЫ.....	99

## Список сокращений

ДСА	– дигитальная субтракционная ангиография
ИБС	– ишемическая болезнь сердца
КИНК	– критическая ишемия нижних конечностей
КТ	– компьютерная томография
КТА	– компьютерно-томографическая ангиография
МРА	– магнитно-резонансная ангиография
МРТ	– магнитно-резонансная томография
ПХ	– перемежающаяся хромота
РКА	– рентгеноконтрастная ангиография
РЭВ	– рентгенэндоваскулярное вмешательство
СД	– сахарный диабет
СРБ	– С-реактивный белок
УЗИ	– ультразвуковое исследование
УЗДГ	– ультразвуковая доплерография
ОЗАНК	– облитерирующее заболевание артерий нижних конечностей

## ВВЕДЕНИЕ

### **Актуальность темы.**

Облитерирующими заболеваниями артерий нижних конечностей страдают 2-3% населения России, что составляет около 3 млн. человек [48, 71]. Эта патология занимает одно из ведущих мест в структуре заболеваемости, стойкой нетрудоспособности, инвалидности и летальности [31, 44, 60, 144]. Более 1/3 больных умирает в течение 5-8 лет от начала болезни, а половина из них переносят ампутацию пораженной конечности. Число инвалидов, состоящих на учете в органах социальной защиты Российской Федерации превышает 4 млн. больных [16, 22, 36].

Неудовлетворительное состояние лечения облитерирующих заболеваний артерий нижних конечностей во многом объясняется несвоевременной диагностикой этого заболевания. Стремление к улучшению результатов лечения указанной патологии ставит перед клинической практикой задачу не только своевременно обнаружить патологию сосудов, но и точно определить ее степень, локализацию, распространенность и возможные осложнения [2, 6, 23, 109, 121].

Ведущее место в выявлении и определении характера поражений ветвей аорты занимают методы лучевой диагностики. В настоящее время для получения изображений сосудистых структур нижних конечностей успешно используются ультразвуковое исследование (УЗИ), рентгеноконтрастная ангиография (РКА), компьютерно-томографическая ангиография (КТА) и магнитно-резонансная ангиография (МРА) [7, 15, 108, 183].

Ультразвуковое исследование является первым этапом лучевого обследования пациентов с клиническим подозрением на облитерирующие заболевания артерий нижних конечностей. С этой

целью используются различные методики: В-режим, цветное и энергетическое картирование, доплеровский анализ кровотока, методика второй гармоники, трехмерные изображения сосудистого русла [3, 20, 38, 112]. Однако даже комплексное применение различных ультразвуковых методик не позволяет избежать диагностических ошибок [27, 30, 57]. Наиболее существенными недостатками метода являются: небольшая зона анатомического охвата; двигательные артефакты; невозможность оценки состояния сосуда на длительном протяжении; сложность визуализации многоуровневых поражений; недостаточная эффективность оценки коллатеральной сосудистой сети и др [65, 91, 113].

Большие диагностические возможности в ангиологии предоставляет компьютерная томография [25, 64, 67]. С помощью этого метода для получения высококачественных многоплоскостных и трехмерных изображений сосудистого русла используется меньший объем контрастного препарата [28, 63, 115]. Компьютерная томография позволяет планировать хирургические и рентгенэндоваскулярные вмешательства, а также производить оценку их эффективности [54, 68]. Однако этот метод сопровождается лучевой нагрузкой и не всегда эффективен, особенно в оценке протяженных изменений [37, 61, 117].

Рентгеноконтрастная ангиография является одним из основных методов определения тактики хирургического лечения больных облитерирующими заболеваниями артерий нижних конечностей. До последнего времени она считалась золотым стандартом среди лучевых методов диагностики изучаемой патологии [17, 42, 108]. Однако метод обладает рядом недостатков. Так, частота осложнений в процессе проведения исследования варьирует от 0,02 до 9% [30, 66, 172]. Риск, вызванный введением йодсодержащих контрастных веществ включает развитие аллергических реакций и контрастиндуцированных нефропатий [76, 96]. Кроме того, трудности оценки состояния стенок сосудов при выполнении РКА снижают ее диагностическую ценность при аневризмах

аорты [72]. А периферические сосуды ниже уровня подколенной артерии в 23% случаев, не визуализируются при проведении этого исследования [77, 168]. Поэтому РКА не во всех случаях оказывается золотым стандартом для обнаружения и характеристики патологии артерий нижних конечностей.

В этих условиях приобретает актуальность более широкого внедрения в диагностическую практику магнитно-резонансной томографии. Имеющийся опыт использования этого метода в диагностике обструктивных изменений артерий нижних конечностей свидетельствует о его несомненных потенциальных возможностях [87, 97, 179]. Вместе с тем, относительно эффективности магнитно-резонансной ангиографии при изучаемой патологии имеются противоречивые данные [21, 181]. Поэтому до сих пор окончательно не определено место МРА в комплексе диагностических методов, применяемых при обследовании этой категории больных. Отсутствует единое мнение относительно методики магнитно-резонансно-томографического обследования пациентов с облитерирующими поражениями артерий нижних конечностей, а также оперированных по поводу этого заболевания [86, 182]. Нет подробного описания магнитно-резонансной картины изменений сосудистого русла при изучаемой патологии. Не полностью используются возможности этого метода в лучевом мониторинге. Кроме того, объективно не оценена сравнительная диагностическая эффективность магнитно-резонансной томографии и рентгеноконтрастной ангиографии в диагностике облитерирующих поражений артерий нижних конечностей [19, 88, 169].

Представленные данные позволяют рассматривать эту проблему как актуальную.



**Цель работы:**

Совершенствование диагностики облитерирующих поражений артерий нижних конечностей на основе рационального применения магнитно-резонансного и рентгеноконтрастного ангиографических исследований.

**Задачи исследования:**

1. Определить диагностическую эффективность магнитно-резонансного и рентгеноконтрастного ангиографических исследований в выявлении и характеристике облитерирующих поражений артерий нижних конечностей.
2. Уточнить показания для проведения магнитно-резонансной ангиографии у пациентов с облитерирующими поражениями артерий нижних конечностей.
3. Определить роль и место комплексного применения магнитно-резонансной ангиографии и рентгеноконтрастной ангиографии в изучении облитерирующих поражений артерий нижних конечностей.
4. Разработать алгоритм применения магнитно-резонансного и рентгеноконтрастного ангиографических исследований при обследовании больных с облитерирующими поражениями артерий нижних конечностей.

**Научная новизна**

На большом клиническом материале проведено целенаправленное изучение возможностей комплексного применения панорамной контрастной магнитно-резонансной ангиографии и рентгеноконтрастной ангиографии в диагностике облитерирующих поражений артерий нижних конечностей. Существенно уточнена и дополнена магнитно-резонансно-томографическая семиотика облитерирующих заболеваний артерий нижних конечностей. На основании полученного материала разработана

схема последовательности обследования этой категории больных с применением магнитно-резонансной и рентгеноконтрастной ангиографии, позволяющая проводить своевременную диагностику и планирование индивидуализированного адекватного лечения.

### **Практическая значимость**

Результаты работы могут быть использованы при комплексном клиническом и лучевом обследовании и в лечении больных с различными формами облитерирующих поражений артерий нижних конечностей.

Детально уточненная тактика применения магнитно-резонансной и рентгеноконтрастной ангиографии позволяет своевременно обнаруживать гемодинамически значимые изменения сосудистого русла, а также определять степень выраженности процесса.

Полученные данные позволяют рекомендовать к применению в центрах и отделениях лучевой диагностики разработанную тактику обследования больных с облитерирующими заболеваниями артерий нижних конечностей, предусматривающую рациональное использование всего комплекса лучевых методов.

### **Реализация результатов исследования**

Результаты диссертационного исследования используются в практической работе отделений магнитно-резонансной томографии ФГБУ «3 ЦВКГ им. А.А. Вишневого» Минобороны России, ФГКУ «ГВКГ им. академика Н.Н. Бурденко» Минобороны России, центра лучевой диагностики Поликлиники ОАО «Газпром», а также внедрены в учебный процесс на кафедре лучевой диагностики НОЧУ ДПО «Медицинский стоматологический институт».

## **Апробация работы**

Основные результаты работы обсуждены и доложены на Невском радиологическом форуме «Новые горизонты» (Санкт-Петербург, 2007); на научно-практической конференции «Высокотехнологичная специализированная медицинская помощь» (ГВКГ им. Н.Н. Бурденко, Москва, 2011) и на межкафедральной конференции кафедры лучевой диагностики и маммологии ФГОУ «Институт повышения квалификации» ФМБА и кафедры лучевой диагностики НОЧУ ДПО «Медицинский стоматологический институт» (Москва, 2014);

По теме диссертации опубликовано 5 научных работ, в том числе 2 публикации в журналах, рекомендованных ВАК.

## **Основные положения, выносимые на защиту**

1. Магнитно-резонансная ангиография является высокоинформативным методом в обнаружении и характеристике облитерирующих заболеваний артерий нижних конечностей. Ее применение позволяет определить локализацию, протяженность и степень стеноза пораженного участка сосудистого русла, а также дает возможность оценить эффективность консервативной терапии и оперативных вмешательств на магистральных сосудах нижних конечностей.

2. Показания к применению магнитно-резонансной ангиографии на различных этапах диагностики и лечения этого заболевания зависят от результатов предшествующих лучевых исследований, как при первичном обследовании, так и в процессе послеоперационного наблюдения.

3. В диагностике облитерирующих заболеваний артерий нижних конечностей магнито-резонансная ангиография и рентгеноконтрастная ангиография нивелируют недостатки друг друга и при досконально определенных показаниях могут эффективно применяться, как в виде

самостоятельных диагностических методов, так и совместно, в качестве взаимодополняющих исследований.

4. Включение магнитно-резонансной томографии в алгоритм комплексного обследования больных с облитерирующими заболеваниями артерий нижних конечностей повышает достоверность диагноза и способствует выработке адекватной лечебной тактики.

### **Объем и структура работы**

Диссертационная работа изложена на 118 страницах машинописного текста и состоит из введения, 5 глав (обзор литературы, описание материала и методов исследования, собственные результаты и их обсуждение), заключения, выводов, практических рекомендаций и списка литературы. Библиография включает 184 источника (103 отечественных и 81 зарубежных авторов). Работа иллюстрирована 21 рисунком и 11 таблицами.

## **Глава 1. СОВРЕМЕННОЕ СОСТОЯНИЕ ДИАГНОСТИКИ И ЛЕЧЕНИЯ ОБЛИТЕРИРУЮЩИХ ЗАБОЛЕВАНИЙ АРТЕРИЙ НИЖНИХ КОНЕЧНОСТЕЙ (обзор литературы)**

### **1.1. Этиология, патогенез и патоморфология облитерирующих заболеваний артерий нижних конечностей**

Облитерирующие поражения артерий нижних конечностей, приводящие к развитию артериальной недостаточности, могут быть приобретенными и происходить при атеросклерозе, неспецифическом аортоартериите, облитерирующем тромбангите, постэмболических окклюзиях и травматических тромбозах; либо врожденными - при гипоплазии или аплазии сосудов, а также при фиброзно-мышечной дисплазии [14, 93, 103, 122]. При этом поражаются подвздошные, бедренные артерии, глубокие артерий бедра, подколенные артерии, артерии голени и стопы [34, 41].

Основной нозологической формой облитерирующих поражений артерий нижних конечностей является атеросклероз, его доля составляет 82-94% случаев [11, 49, 103]. По частоте поражения сосудов облитерирующий атеросклероз аорты и артерий нижних конечностей занимает третье место после поражения венечных и мозговых сосудов [1, 78]. Первичная критическая ишемия нижних конечностей при атеросклерозе в более чем в 60% случаев обусловлена многоэтажным поражением артериальных сегментов [82, 95]. Изолированное поражение аорто-бедренного сегмента развивается в 50,6%, а в сочетании с поражениями других артериальных сегментов — в 49,4% случаях [29, 71, 124, 150] .

В литературе отмечается, что 90% ампутаций нижних конечностей во всем мире выполняется по поводу критической ишемии, а количество больных с заболеваниями артерий нижних конечностей, у которых уже наступила критическая ишемия достигает 1000 человек на 1 млн. населения в год [16, 36, 49].

В отечественной и зарубежной литературе описывается множество причин развития атеросклероза: теория гидродинамического удара, аутоиммунная, компенсаторно-репаративная, перекисная, холестеринная, вирусная и другие теории [1, 69, 161].

Этиология неспецифического аортоартериита, который в 9% случаев является причиной облитерирующих поражений артерий нижних конечностей, также изучена недостаточно. В возникновении болезни играют роль вирусы гепатита В, риккетсии, генетические факторы, профессиональные вредности и др. [71, 93, 109]. Доказано, что в изменении сосудистой стенки при неспецифическом аортоартериите участвуют несколько механизмов: повреждение эндотелия, локальное тромбообразование, отложение циркулирующих иммунных комплексов и появление антител к фосфолипидам, что оказывает ингибирующее влияние на естественные антикоагулянтные системы и ведет к повышению тромботических осложнений [74, 114, 145]. Патогенез заболевания связан с иммунными реакциями, приводящими к образованию гранулем, преимущественно в крупных и средних артериях. Гистологически патологический процесс характеризуется дегенерацией и дезинтеграцией меди и адвентиции с развитием фиброза [13, 82].

Риск развития облитерирующих заболеваний артерий нижних конечностей повышает сахарный диабет. Он наблюдается у 12–20% пациентов с патологией периферических артерий [8, 26, 116]. Диабетическая ангиопатия характеризуется поражением как мелких (микроангиопатия), так и крупных (макроангиопатия) сосудов. При микроангиопатии наиболее существенным изменениям подвергаются

сосуды микроциркуляторного русла. Наблюдается утолщение базальных мембран, пролиферация эндотелия, отложение мукополисахаридов в стенках, что в конечном итоге приводит к сужению и облитерации просвета. При макроангиопатии в стенках магистральных артерий обнаруживаются изменения, характерные для атеросклероза [58, 70]. Атеросклеротическая бляшка является морфологическим проявлением диабетической макроангиопатии. При диабете высока частота мультисегментарных поражений артериального русла. Характерны дистальные формы поражения артерий нижних конечностей. У этой группы пациентов на фоне практически нормальной проходимости подвздошных, бедренных артерий и даже подколенных артерий быстро развиваются явления критической ишемии нижних конечностей [32, 120]. Кроме того, установлено, что сахарный диабет служит фактором, ухудшающим отдаленные результаты артериальных реконструкций при ишемии конечности [75, 130].

Неспецифический аортоартериит (болезнь Такаясу) относится к числу системных васкулитов, представляет собой хронический гранулематозный артериит с преимущественным поражением аорты и ее основных ветвей и гигантоклеточной гранулематозной реакцией [48, 140]. Редкость патологии является причиной несвоевременного и неадекватного лечения, приводящего к ранней инвалидизации больных. Сущность заболевания состоит в том, что в результате длительного воспалительного процесса просвет аорты и ее ветвей суживается, ограничивая ток крови в периферические артерии, что обуславливает название: болезнь отсутствия пульса [143, 177].

Облитерирующий эндартериит также чаще наблюдается у мужчин в возрасте 20-30 лет. Соотношение мужчин и женщин при облитерирующем эндартериите составляет 99:1 [32]. Развитию эндартериита способствуют длительные переохлаждения, отморожения, травмы нижних конечностей, курение, авитаминозы, тяжелые

эмоциональные потрясения, психические расстройства, инфекции, нарушения аутоиммунных процессов и другие факторы, вызывающие стойкий спазм сосудов [49, 66, 71].

К врожденным артериальным дисплазиям конечностей, также приводящим к развитию хронической артериальной недостаточности, относятся агенезия, аплазия и гипоплазия артериальных стволов. Анализируя ряд предложенных теорий этиопатогенеза врожденных болезней сосудов, можно сказать, что под воздействием неблагоприятных экзо- и эндогенных факторов, происходит нарушение какой либо стадии развития сосудистой системы с образованием различных видов пороков кровеносных сосудов [37, 71, 78].

Заболеваемость облитерирующими поражениями артерий нижних конечностей зависит также от пола больных. Среди всего контингента страдающих этим заболеванием доля мужчин достигает 90% [32, 82]. До 65 лет атеросклеротическим поражением артерий нижних конечностей в 3 раза чаще заболевают мужчины. Такое же число заболевших женщин встречается лишь после 75-летнего возраста. Вероятно, большая защищенность женщин обусловлена более высоким содержанием у них антиатеросклеротического холестерина липопротеидов высокой плотности и более низкой концентрацией триглицеридов [103, 109].

Хотя этиологический фактор способен определять особенности механизмов развития заболеваний периферических артерий, в том или ином случае, общим и главенствующим звеном патогенеза является прогрессирующая закупорка просвета артерий с развитием артериальной недостаточности [5, 114, 121].

По данным российского общества ангиологов и сосудистых хирургов повышенный уровень гомоцистеина в крови увеличивает риск развития облитерирующих заболеваний артерий нижних конечностей в 2–3 раза. Концентрация гомоцистеина натошак более 12,1 мкмоль/л связана с повышением в 2 раза риска развития атеросклероза, включая



облитерирующие заболевания артерий, независимо от других факторов риска. При изучении роли гомоцистеина в развитии атеросклероза выявлено, что его повышенный уровень регистрируется приблизительно у 30–40% больных с облитерирующими заболеваниями артерий нижних конечностей [1, 6, 17]. Повышенный уровень С - реактивного белка (сывороточного маркера системного воспаления) наблюдается у лиц, оперированных по поводу хронических облитерирующих заболеваний артерий нижних конечностей [11, 33].

Кроме того имеются свидетельства о том, что хроническая интоксикация никотином, в сочетании с переохлаждением, травмы дистальных отделов конечностей и целый ряд других факторов способствуют развитию облитерирующих заболеваний конечностей [37].

Стеноз и облитерация периферических артерий приводит к уменьшению объемной скорости кровотока в органах таза и нижних конечностях, вызывая ишемические изменения в тканях. Гемодинамические изменения обычно наступают при стенозе сосудов на 60-70%. Некоторые авторы клиническую картину заболеваний объясняют только нарушением притока артериальной крови [46, 52, 55].

В работах отечественных и зарубежных исследователей выявлены многие частные вопросы патогенеза облитерирующих заболеваний артерий конечностей, такие как нарушения вегетативной и адреналовой системы при дисфункции коры надпочечников, общие изменения обмена веществ, сдвиги функционального состояния свертывающей и фибринолитической систем крови, окислительных ферментов [48, 69, 71, 180]. Причин, вызывающих облитерирующие заболевания, много, а условия, при которых возникают трофические нарушения, зависят от общей и местной реактивности тканей и наличия разрешающего момента, т.е. местных причин [58, 66, 74].

В ряде исследований доказано, что при окклюзии бедренной артерии, давление в подколенной артерии снижается до 30 мм. рт. ст. в

условиях полного покоя. При мышечном напряжении экстравазальное давление тканей на сосуды достигает 60 мм. рт. ст., что приводит к полному прекращению кровотока по сосудам и развитию тяжелой ишемии конечностей [1, 5, 82]. Однако, только фактором выхода из строя тех или иных сегментов магистральных артерий нельзя удовлетворительно объяснить внешние проявления хронических облитераций, особенно в конечных фазах. Дистрофические расстройства и гангрена конечностей возникают в результате не только количественного нарушения кровотока, но и качественных сдвигов в процессах обмена веществ [5, 10, 13, 70].

При изучении патогенеза облитерирующих заболеваний артерий нижних конечностей уделяется большое внимание микроциркуляторному руслу. Покровский А.В. (2006) считает, что одной из основных причин появления и развития ишемических расстройств в тканях конечности является снижение перфузионного давления в артериальной магистрали дистальнее зоны окклюзии. Исчезновение градиента давления между артериальным и венозным отделами капиллярного русла ведет к развитию венозного застоя, нарушению микроциркуляции и обменных процессов в тканях. Как следствие этих изменений проявляются язвенно-трофические нарушения тканей конечности. Однако изменение микрогемодикуляции связано не только с падением перфузионного давления дистальнее зоны окклюзии. В этом процессе имеют место вазомоторные нарушения кровообращения (снижение количества функционирующих капилляров, нарушение их проницаемости, раскрытие артерио-венозных анастомозов) в микрососудистой системе больных с облитерирующими заболеваниями артерий нижних конечностей. У этой категории больных, парциальное давление кислорода в венозной крови стоп выше, чем у здоровых людей, так как большая часть артериальной крови попадает в венозную систему. Таким образом, за патофизиологические изменения при этих заболеваниях в основном

ответственно не ограничение общего кровотока, а нарушение микроциркуляторного распределения крови. В результате этого в мышцах пораженной конечности происходит изменение перфузии отдельных капилляров, уменьшается их рабочая поверхность, нарушается поступление кислорода и диффундирующих субстанций в ткани, а также транспорт метаболитов из тканей. Снижение интенсивности кровотока приводит к состоянию низкой тканевой перфузии и развитию гипоксии. Выраженность морфологических изменений микрососудов позволяет считать, что они появляются на ранних этапах развития заболевания и прогрессируют параллельно облитерации магистральных артерий. Отмечается извилистость, неровность контуров артериол, утолщение их мышечного слоя, увеличение сосудистой сети в виде капиллярных клубочков по ходу облитерированных сосудов. Капилляры увеличены в размере, суммарная емкость их может значительно превышать показатель нормы, но они могут находиться и в спавшемся состоянии. Все это приводит к нарушению тканевого кровотока, сосудистой проницаемости и нарастанию кислородной недостаточности [12, 17, 23, 103].

## **1.2. Клиническая характеристика облитерирующих заболеваний артерий нижних конечностей**

Клинические проявления стеноза и обтурации артерий нижних конечностей связаны с недостаточностью кровоснабжения мышц при увеличении потребности в кислороде и зависят от локализации, протяженности поражения, развития коллатерального кровотока, длительности заболевания и состояния дистального артериального русла. Декомпенсация кровообращения с укорочением дистанции безболевого ходьбы наблюдается в различные сроки от начала заболевания и может быть обусловлена прогрессированием патологического процесса,

эмболизацией в дистальное русло, тромбозом коллатеральных путей оттока [1, 17, 48, 71].

В начальной стадии жалобы, в основном, сводятся к болям в икроножных мышцах при ходьбе. Больной вынужден останавливаться, чтобы компенсировать в покое ишемию мышц. Этот симптом получил название симптома «перемежающейся хромоты» и имеет исключительную важность для оценки степени недостаточности кровообращения конечностей. Тяжелая форма хронической артериальной недостаточности определена термином хроническая критическая ишемия нижних конечностей [31, 36, 46].

Существующие классификации облитерирующих поражений артерий нижних конечностей не учитывают их нозологическую принадлежность, скорость прогрессирования, чередование периодов обострения и ремиссии, развитие коллатералей и основаны только на оценке степени проявления ишемии мышц при нагрузке или в покое [17, 48, 82].

Одной из классификаций, применяемых в России является классификация Р. Фонтейна в модификации А.В. Покровского [71]. Она предусматривает четыре стадии клинических проявлений заболевания:

I – боль в нижних конечностях появляется только при большой физической нагрузке, она не связана с проходимой пациентом дистанцией;

II – характерно появление лимитирующей боли при ходьбе (лимитирующая перемежающаяся хромота);

II а – проходимая дистанция без боли более 200 м;

II б – появление болей при ходьбе на расстояние менее 200 м;

III – боль в конечности в состоянии покоя;

IV – появление язвенно-некротических изменений.

Фактически последняя стадия отражает не толерантность к физической нагрузке, а нарастающие изменения в тканях в условиях

недостаточного кровотока. Причем не ясно, связано ли такое состояние со степенью стенозирования артерии, или, возможно обусловлено неадекватностью микроциркуляции. В связи с этим, появилось и еще одно деление пациентов: на больных с начальными проявлениями нарушенного кровотока и различной степенью переносимости физических нагрузок и больными с критической терминальной, необратимой стадией нарушения кровоснабжения – критической ишемией [2, 32, 77, 82].

В настоящее время в клинической практике используют классификацию поражений артерий TASC II, модифицированную и рекомендованную российским обществом ангиологов и сосудистых хирургов [31, 145, 170], где стенозы распределяются по типам и рассматриваются отдельно для каждого сегмента:

Классификация поражений аорто-подвздошного сегмента:

#### Тип А

- Унилатеральный или билатеральные стенозы общей подвздошной артерии;
- Унилатеральный или билатеральный единичный короткий ( $\leq 3$  см) стеноз наружной подвздошной артерии.

#### Тип В

- Короткий ( $\leq 3$  см) стеноз инфраренальной аорты;
- Унилатеральная окклюзия общей подвздошной артерии;
- Короткий или множественный стеноз 3-10 см, вовлекающий наружную подвздошную артерию и не распространяющийся в общую бедренную артерию;
- Унилатеральная; окклюзия наружной подвздошной артерии, не вовлекающая устья внутренних подвздошных артерий или общей бедренной артерии.

#### Тип С

- Билатеральная окклюзия общей подвздошной артерии;

- Билатеральные стенозы наружной подвздошной артерии 3-10 см длиной, не распространяющиеся в общую бедренную артерию;
- Унилатеральные стенозы наружной подвздошной артерии, распространяющиеся в общую бедренную артерию.
- Унилатеральные окклюзии наружной подвздошной артерии, вовлекающие устья внутренних подвздошных и/или общих бедренных артерий;
- Тяжело кальцинированные унилатеральные окклюзии наружной подвздошной артерии без или с вовлечением устьев внутренних подвздошных и/или общих бедренных артерий.

#### Тип D

- Окклюзия инфраренальной аорты;
- Диффузное поражение, вовлекающее аорту и обе подвздошные артерии, требующее вмешательства;
- Диффузные множественные стенозы с вовлечением унилатеральных общей подвздошной артерии, наружной подвздошной артерии и общей бедренной артерии;
- Унилатеральные окклюзии обеих общей и наружной подвздошных артерий;
- Билатеральные окклюзии наружной подвздошной артерии;
- Стенозы подвздошных артерий у больных с аневризмой брюшной аорты, требующей лечения и не подходящей для эндопротезирования, или с другими поражениями, требующими открытой операции.

Классификация поражений бедренно-подколенного сегмента:

#### Тип A

- Единичный стеноз  $\leq 10$  см;
- Единичная окклюзия  $\leq 10$  см.

#### Тип B

- Множественные поражения, каждое  $\leq 5$  см;

- Единичные стенозы или окклюзии  $\leq 15$  см, не вовлекающие подколенную артерию ниже коленного сустава;
- Единичные или множественные поражения в отсутствии проходимых берцовых артерий для улучшения притока к дистальному шунту;
- Тяжело кальцинированные окклюзии  $\leq 5$  см;
- Единичные стенозы подколенной артерии.

#### Тип С

- Множественные стенозы или окклюзии в общей сложности  $> 15$  см без или с кальцификацией;
- Рестеноз или реокклюзия после двух эндоваскулярных вмешательств.

#### Тип D

- Хронические тотальные окклюзии общей или поверхностной бедренных артерий ( $> 20$  см, с вовлечением подколенной артерии);
- Хронические тотальные окклюзии подколенной артерии и ее трифуркации.

По данным российского общества ангиологов и сосудистых хирургов у большого числа больных с облитерирующими заболеваниями артерий нижних конечностей симптоматика со стороны нижних конечностей не является типичной – их относят к бессимптомной группе больных [31]. Однако выделение подобной группы пациентов подразумевает, что у них нет клинических признаков ишемии нижних конечностей, а также других проявлений системного атеросклероза. К бессимптомным в настоящее время отнесены случаи с отсутствием классических признаков перемежающейся хромоты. Следует также понимать, что у определенной части пациентов отсутствие этого симптома может быть обусловлено не столько особенностями поражения артерий, сколько невысокой физической активностью [48, 71, 93].

Несмотря на выделение асимптомных больных с облитерирующими заболеваниями артерий нижних конечностей, у многих из них наблюдается дискомфорт в конечности, который не проходит сразу после отдыха [49, 82].

Применение специфических опросников показало, что больные с асимптомными облитерирующими заболеваниями артерий нижних конечностей имеют более низкое качество жизни и функцию конечности по сравнению с таковыми у лиц без данной патологии того же возраста. Так, в группах больных с облитерирующими заболеваниями артерий, но без симптомов со стороны конечности в покое или при нагрузке был зафиксирован сниженный функциональный статус по сравнению с таковыми у лиц без данной патологии [31, 37].

Перебегающая хромота – синдром преходящей хронической ишемии конечности, которая проявляется недомоганием, дискомфортом или болью в мышцах нижней конечности, возникающих при физической нагрузке. Диагностика и лечение этого проявления в значительной мере зависят от понимания анатомии поражения артерий [71].

Анатомическая локализация стеноза часто связана со специфическими симптомами со стороны нижних конечностей. Поражение терминального отдела аорты, подвздошных артерий может вызывать боль в ягодицах, бедре, икре. Нарушение проходимости бедренно-подколенного сегмента проявляется болями в икре. Оклюзии артерий голени обычно вызывают боль в икре, стопе, отсутствие или снижение в них кожной чувствительности [2, 17, 27].

Критическая ишемия конечности – это боль в конечности в покое и/или наличие трофических расстройств, обусловленные существенным снижением локального кровотока с угрозой ее потери в случае неадекватного или неэффективного лечения в течение 6 месяцев [32, 71]. В документе Трансатлантического соглашения (TASC II) подчеркивается, что термин «критическая ишемия» должен использоваться в отношении



всех больных с хронической болью в покое, язвами, гангреной, связанной с обоснованно подтвержденной патологией артерий конечности [145]. Он подразумевает хроническое течение и должен быть дифференцирован от острой ишемии. Этот диагноз должен быть подтвержден результатами определения лодыжечно-артериального давления, лодыжечно-плечевого индекса, пальцевого систолического давления или чрескожного давления кислорода. Ишемическая боль в покое чаще всего имеет место при лодыжечном давлении менее 50 мм рт. ст. или пальцевом давлении менее 30 мм рт. ст. [31, 34, 170].

У пациентов с язвами или гангреной о наличии критического состояния свидетельствует лодыжечное давление 70 мм рт. ст. или пальцевое систолическое давление менее 50 мм рт. ст. Нет единого мнения относительно сосудистых гемодинамических параметров, требуемых для постановки диагноза «критической ишемии». Однако, для объективизации диагноза, а также в целях стандартизации клинических отчетов, результатов научных исследований TASC II предлагает следующие «пороговые» гемодинамические критерии критической ишемии конечностей: показатели лодыжечного артериального давления – 50–70 мм рт. ст.; показатели пальцевого артериального давления – 30-50 мм рт. ст.; показатели транскутанного напряжения кислорода – 30-50 мм рт. ст. [32, 145].

У пациентов с критической ишемией обычно имеется боль в покое, с трофическими изменениями кожи, мягких тканей или без них. В положении лежа боли усиливаются и уменьшаются, когда конечность поддерживается в опущенном состоянии. Для анальгезии требуются наркотические анальгетики. Боль нарушает сон больного, его дееспособность, страдает качество жизни. Ишемическая боль в покое чаще всего ощущается в ночное время, когда конечность находится в горизонтальном положении, однако в тяжелых случаях она может быть постоянной. Эта боль локализована в дистальной части стопы или

поблизости от ишемической язвы или гангренозного пальца стопы. Часто боль будит пациентов ночью и вынуждает их растирать стопу, вставать или ходить по комнате. Боль может быть отчасти облегчена, если больной свешивает конечность с кровати, тогда как поднятие конечности и холод ее усиливают. Часто пациенты спят, свесив ишемизированную конечность с кровати или сидя в кресле, вследствие этого развиваются отеки лодыжки и стопы. В тяжелых случаях сон становится невозможным, потому что боль появляется уже после короткого периода отдыха на спине, что вызывает дальнейшее ухудшение общего физического и психологического состояния многих пациентов. Опускание ноги с кровати в ночное время является характерным признаком ишемического генеза болей [46, 49, 71].

Ишемическая боль в покое часто сопровождается болью, вызванной периферической ишемической нейропатией, механизм которой точно не установлен. Это приводит к сильной, острой, стреляющей боли, которая не обязательно следует анатомическому распределению нервов и обычно наиболее выражена в дистальной части конечности. Ишемическую боль в покое не следует путать с нейропатической болью. У некоторых больных на фоне сахарного диабета вследствие нейропатии поражение мягких тканей возникает без болевых ощущений. Нейропатия может маскировать клиническую картину критической ишемии. У этих больных в результате инфекции и микроангиопатии прогрессирование ишемии наступает гораздо быстрее. Повреждение тканей на фоне нейропатии может быть незамеченным. Ишемия сама по себе способна вызывать нейропатию. При гангрене возможно повреждение чувствительных нервных окончаний и больные не ощущают боль в язве [17, 82, 103, 164].

Клиническая симптоматика позволяет предположительно установить наличие окклюзирующего заболевания, но не дает точной локализации и количественной оценки степени сужения артериального русла, протяженности поражения и состояния коллатерального

кровотока. С этой целью необходимо использование лучевых методов диагностики.

### **1.3. Возможности лучевых методов в оценке состояния артерий нижних конечностей**

#### **1.3.1. Ультразвуковое исследование**

Ультразвуковые методы диагностики облитерирующих заболеваний артерий нижних конечностей с начала 1960-х годов развивались по двум принципиальным направлениям [65, 77]. Одно из них – визуализация биологических структур в В-режиме, позволяет получать изображение сосудов в форме, максимально приближенной к их анатомическому строению. Другое направление основано на использовании эффекта Доплера и позволяет детально охарактеризовать кровотоки в отдельных участках сосудистого русла. Дальнейшее развитие метода пошло по принципу интеграции анатомической визуализации сосуда (эхография) и функционального исследования (доплерография) – так появилось дуплексное сканирование. В последние годы возможности дуплексного сканирования были расширены за счет новых технологий использования эффекта Доплера – цветное доплеровское картирование (ЦДК) потока. Цветное картирование осуществляется путем цветового кодирования различных физических характеристик движущихся частиц крови. При исследовании артерий в режиме ЦДК оценивается наличие и направление кровотока, наличие турбулентных потоков [100, 118].

Неинвазивность ультразвуковых методик позволяет выполнять исследование по мере необходимости неограниченное число раз [65, 112].

Ультразвуковая доплерометрия является наиболее простым и доступным методом диагностики, позволяющим по показателям регионарного систолического давления объективно оценить состояние периферического кровообращения [138, 184].

Ультразвуковое ангиосканирование – позволяет получить изображение сосудов в режиме реального времени, качество которого вполне сопоставимо с тем, что получается при рентгеноконтрастной ангиографии. Однако, в отличие от последней, ультрасонография является неинвазивным методом, который может неоднократно применяться в процессе наблюдения. Высококачественное изображение сосудов даже с минимальными изменениями в их структуре с количественным определением нарушения скорости кровотока на основании анализа спектра сдвига доплеровских сигналов дает наибольшую возможность для оценки состояния кровообращения в магистральных артериях [4, 90, 162].

Достоверность и качество результатов, получаемых при дуплексном ультразвуковом сканировании, зависит от ряда условий: диаметра сосудов, глубины их расположения, мощности ультразвуковых датчиков и, наконец, от опыта специалиста. Существенным недостатком метода является отсутствие объективизации результатов проведенного исследования, по которым можно было бы оценить правильность сделанного заключения. Представленные факты снижают эффективность метода в диагностике поражений артерий нижних конечностей и требуют применения всего комплекса лучевых методов [3, 14, 100].

### **1.3.2. Компьютерно-томографическая ангиография**

Компьютерно-томографическая ангиография находит все большее применение в выявлении и характеристике стенозов и окклюзий при облитерирующих поражениях артерий нижних конечностей [64, 81]. Она

требует внутривенного введения йодсодержащего контрастного препарата. При этом ангиографическая картина строится из нескольких поперечных срезов и представляется при максимальной интенсивности изображения как при стандартной ангиографии. Кроме того, изображение может быть ротировано в трех плоскостях [7, 96, 147].

В начальном периоде применения компьютерно-томографической ангиографии использовалась однодетекторная технология получения изображения (за один оборот рентгеновской трубки получался один поперечный срез). Это существенно уменьшало диагностическую ценность метода. В настоящее время широко применяется мультidetекторная техника КТ-ангиографии, которая обладает преимуществами перед традиционной контрастной ангиографией. В частности, современные цифровые технологии компьютерной томографии представляют возможность изучать сосудистую патологию в разных плоскостях, вращать объемные реконструируемые изображения, оценивать эксцентричные стенозы и сложные по форме анастомозы [81, 137, 149].

Внутривенное введение контрастного вещества позволяет заполнить все коллатеральные сосуды и контрастировать артерии дистальнее уровня окклюзии, что не всегда доступно при рентгеноконтрастной ангиографии. Визуализация тканей вокруг сосудов демонстрирует, что некоторые стенозы и окклюзии могут быть следствием аневризмы или сдавления артерии кистозной адвентициальной структурой, которые нельзя выявить с помощью традиционной рентгеноконтрастной ангиографии [152, 163, 166].

Имеется ряд преимуществ КТ-ангиографии и перед магнитно-резонансным методом. С помощью КТА можно обследовать больных с кардиостимуляторами и дефибрилляторами. Металлические клипсы, стенты и протезы не вызывают значительных артефактов, которые искажали бы диагностическую картину. Метод позволяет

визуализировать кальциноз артерий. Пациенты с клаустрофобией переносят КТА легче, чем МРА. В то же время КТА имеет ряд недостатков по сравнению с МРТ, например при КТ применяют йодсодержащие контрастные препараты, что может быть негативным при азотемии, нефропатии. Она также связана с воздействием излучения, хотя его доза ниже, чем при проведении рентгеноконтрастной ангиографии. В то же время КТА, в сравнении с РКА имеет и ряд недостатков: пространственное разрешение у нее ниже, чем у цифровой субтракционной ангиографии; контрастирование вен может искажать изображение артерий; асимметричное распространение контрастного вещества при окклюзии некоторых артерий нижних конечностей в ряде случаев вызывает отсутствие визуализации даже проходимых сосудов. Кроме того, большое количество получаемых при КТА поперечных срезов (до 2000), представляет трудности для их интерпретации [62, 92, 102, 133, 153].

### **1.3.3. Магнитно-резонансная ангиография**

Магнитно-резонансная томография обладает большими потенциальными возможностями, неинвазивностью и безопасностью исследования [79, 89, 98, 156]. Метод магнитно-резонансной визуализации сосудов основан на принципе различий магнитных характеристик подвижных (кровь) и неподвижных тканей. Определенные последовательности радиочастотных импульсов, позволяют получить характеристики кровотока, оценить его скорость и направление в нужном диапазоне, что дает возможность выявить стеноз сосуда и определить его степень. При использовании соответствующих компьютерных программ можно реконструировать томографические срезы и получать изображения сосудов на их значительном протяжении. Как и при дуплексном сканировании, магнитно-резонансная ангиография позволяет

определить локализацию и степень стенозирования артерий при различных облитерирующих заболеваниях артерий нижних конечностей, а визуализация сосудов схожа с таковой при рентгеноконтрастной ангиографии. Качество получаемых магнитно-резонансных изображений зависит от используемой технологии и сравниваемого стандарта. Применяемые в настоящее время технологии позволяют проводить двухмерную и трехмерную визуализацию сосудистого русла с использованием контрастного усиления гадолиниевыми препаратами, осуществлять субтракцию изображений, синхронизированную с сердечным ритмом [ 107, 111, 128, 174].

Двумерная технология получения магнитно-резонансного изображения сосудов (2D TOF - Bidimensional Time of Flight) в прошлом была предпочтительной последовательностью для исследования периферических артерий. В ней использовалась импульсная последовательность «градиентное эхо» с коротким временем релаксации. Срезы формировались в плоскости, перпендикулярной направлению кровотока. В результате высокий сигнал текущей крови формировался как результат втекания в срез спинов, не подавленных между радиочастотными возбуждениями. Подавленные неподвижные спины подвергались неполной релаксации между радиочастотными возбуждениями, давая меньший сигнал. Эта последовательность обеспечивала минимизацию времени прохождения протонов внутри исследуемого слоя и максимальное использование эффекта потока. В результате уменьшались артефакты и увеличивался контраст между сосудами и окружающими тканями. Толщина среза с учетом перекрытия составляла 4 мм [99, 105, 171, 176].

Для повышения качества изображений сбор данных производился во время систолической фазы, когда скорость кровотока была максимальной. Это уменьшало артефакты пульсации сосудов и изменения скорости кровотока в течение сердечного цикла, а также

эффекты ретроградного кровотока. Для получения избирательных изображений артерий пучки насыщения располагались дистально к плоскости среза для обнуления венозной составляющей изображения, при этом применялось последовательное насыщение, когда пучок насыщения сопровождал исследуемый срез. Представленная последовательность имеет присущие ей недостатки, ограничивающие ее применение: большое время получения изображений, недостаточное качество изображений, артефакты от турбулентного движения крови в области стенозов, бифуркаций, извитостей, отсюда переоценка распространенности и степени стенозов. В качестве наиболее частых артефактов отмечались лестничный контур сосуда, отсутствие изображения на уровне ускоренного кровотока и наличие ложного изображения просвета сосуда. Первый тип артефактов обусловлен насыщением протонов в слое из-за извитости сосудов, избыточной толщины слоя, замедленного движения крови, а также турбулентностью кровотока, которая усиливает потерю фазовой когерентности особенно в постстенотическом участке. Отсутствие сигнала также может быть вызвано воздействием пучков насыщения, если их ширина недостаточна или в случае обратного кровотока (диастолическая фаза, коллатеральный цикл). Последний тип артефактов обусловлен пульсацией и колебаниями скорости периферического кровотока во время систолы и диастолы. Оба типа артефактов существенно уменьшаются при применении сердечной синхронизации. Недавние исследования показали относительно низкую чувствительность и специфичность (70 и 80% соответственно) методики двухмерной визуализации сосудов [84, 119, 123, 129].

Появление быстрых импульсных последовательностей, использование технологиидвигающегося стола обусловили внедрение в клиническую практику трехмерной контрастной методики магнитно-резонансной ангиографии (3D CEMRA), что явилось настоящим технологическим прорывом в изучении периферических артерий. Эта



методика дает возможность получения контрастных изображений с высоким разрешением, которые по качеству сравнимы с изображениями, получаемыми при рентгеноконтрастной ангиографии. Использование короткого времени релаксации обеспечивает насыщение сигнала от жировой ткани и значительное увеличение отношения «сигнал-шум». После локалайзера в сагитальной плоскости производится повторное сканирование всей зоны исследования со стандартными параметрами. При наличии подвижного стола пациента техника быстрого введения контрастного вещества (1-2 ммоль/сек). При этом применяются ультрабыстрые последовательности с коротким временем релаксации (3-8 мсек), учитывая тот факт, что контраст продвигается от одной области до другой в течение 5-6 сек. Возможность получения эллиптического K-пространства, особенно в дистальных областях, увеличивает пространственное разрешение и ограничивается наложением изображения венозных сосудов [126, 135, 141, 155].

Последующая субтракция удаляет сигнал от окружающих тканей. Качество изображения остается приемлемым, если пациент способен к задержке дыхания по меньшей мере до 75% времени исследования. Чувствительность и специфичность методики трехмерной контрастной магнитно-резонансной ангиографии в оценке патологии периферических артерий достигает 90 и 100% (соответственно) [142, 146, 157, 160].

Несмотря на большие возможности магнитно-резонансная ангиография, даже при применении трехмерной контрастной методики, имеет ряд ограничений. При анализе результатов исследования возможно завышение степени стеноза из-за турбулентности потока и протяженности окклюзии в связи с потерей сигнала от ретроградно заполняющегося по коллатералиям сосуда. Металл может вызывать артефакты, что имитирует окклюзию сосуда. Искажать магнитно-резонансную картину могут и стенты. Не подлежат сканированию больные с кардиостимуляторами и имплантируемыми

дефибрилляторами, клипированными аневризмами. У больных с повышенным креатинином магнитно-резонансная ангиография с гадолиниевым контрастированием в редких случаях может вызывать токсическое влияние на почки [139, 148, 158, 173].

На основании представленных литературных данных можно сделать заключение о том, что магнитно-резонансная ангиография является высокоинформативным методом диагностики облитерирующих поражений артерий нижних конечностей. Рентгеноконтрастное и магнитно-резонансное ангиографические исследования могут применяться в комбинации, поскольку каждый имеет свои преимущества и недостатки. Однако роль магнитно-резонансной ангиографии в комплексном применении с традиционной рентгеноконтрастной ангиографией при обследовании изучаемой категории больных, до сих пор, окончательно не определена и недостаточно полно отражена в отечественной и зарубежной литературе [136, 159, 175, 178].

#### **1.3.4. Рентгеноконтрастная ангиография**

Высокая информативность рентгеноконтрастной ангиографии делает ее наиболее широко используемой технологией в диагностике заболеваний аорты и периферических артерий [20, 31, 56, 73]. В настоящее время технический прогресс рентгеновского ангиографического оборудования, включая применение цифровой субтракционной ангиографии для улучшения качества снимков, уменьшение размеров используемых ангиографических катетеров и их селективной формы, привел к более качественной оценке пораженных сосудистых сегментов, процедура стала более безопасной. Цифровая субтракционная ангиография позволяет получить повышенную четкость при изображении сосудистого дерева по сравнению с бессубтракционной методикой, при которой изображение искажается артефактами из-за

костных структур и других плотных тканей. При ангиографии не всегда удается получить правильное представление о коллатеральном кровообращении и путях оттока. При повторных реокклюзиях артериального русла, расположенного дистальнее тромбированного сегмента, погрешность метода повышается [9, 18, 27, 59].

Кроме того, известны следующие недостатки метода:

- отсутствие возможности непосредственной визуализации стенки артерии: о ее состоянии можно судить лишь косвенно по наличию краевых дефектов наполнения, неравномерному контрастированию, «изъеденности» контуров; с этим связаны трудности рентгеноконтрастной ангиографии в диагностике тромбированных аневризм [30, 154];

- дополнительные трудности визуализации: косой ход, множество анатомических изгибов, грубая атеросклеротическая деформация артерий [28, 151];

- при цифровой субтракционной ангиографии изображение подвздошных артерий может ухудшиться из-за так называемых «двигательных артефактов», появляющихся из-за перистальтики кишечника или дыхательных движений пациента во время исследования. При наличии данных артефактов определить состояние подвздошных артерий на основании ангиограмм не представляется возможным [96, 167];

- дистальнее уровня окклюзии контрастирование артерий может отсутствовать из-за низкой скорости коллатерального кровотока. Плохое качество контрастирования дистального артериального русла до операции заставляет прибегать к интраоперационной ангиографии [93, 134];

- атеросклеротические бляшки располагаются преимущественно по задней стенке артерии и поэтому плохо видны во фронтальной проекции [20, 80, 132];

- уменьшение информативности рентгеноконтрастной ангиографии в оценке состояния бедренных артерий обусловлено тем, что на фронтальных снимках начальный сегмент глубокой артерии бедра перекрывается поверхностной бедренной артерией. Такой вариант встречается в 68% случаев, поэтому стенозы указанной локализации чаще обнаруживаются на операции, чем при ангиографии [45, 125, 131].

Хотя ангиография и остается в настоящее время референтным методом оценки состояния артерий нижних конечностей, значительный прогресс дуплексного исследования, магнитно-резонансной и компьютерной томографии в определенных ситуациях делает предпочтительным их применение (например, в случае критической ишемии с обеднением кровотока и поражением артерий ниже колена, которые трудно распознаются по цифровой субтракционной ангиографии). Аксиальные срезы, получаемые при КТ или МРТ, могут дать дополнительную ценную информацию для визуализации некоторых эксцентрических, неоднозначных поражений, поскольку эти технологии позволяют провести объемную визуализацию [63, 77, 97, 167].

Поэтому рентгеноконтрастная ангиография не всегда отвечает требованиям, которые предъявляются для всесторонней оценки состояния кровообращения в нижних конечностях.

#### **1.4. Современные способы лечения облитерирующих поражений артерий нижних конечностей**

На современном этапе тактика лечения больных облитерирующими заболеваниями артерий нижних конечностей на разных уровнях оказания медицинской помощи определена достаточно четко [71, 85]. При этом на этапах амбулаторно-поликлинической помощи больные получают в основном лекарственную терапию.

С современных позиций основным направлением консервативного лечения больных облитерирующими заболеваниями артерий нижних конечностей является улучшение микроциркуляции, нормализация липидного обмена и стимуляция развития коллатералей. В течение многих лет основным препаратом является пентоксифиллин, который до сих пор широко используется на всех уровнях медицинской помощи больным с облитерирующими заболеваниями артерий нижних конечностей. В настоящее время в арсенале ангиологов появилось большое количество препаратов, обладающих мощным терапевтическим действием на разных этапах развития как самого атеросклероза, так и на патологические процессы, возникающие вследствие нарушения кровотока в конечностях. К препаратам такого типа относятся: танакан – стандартизированный экстракт Гинкго Билоба, вобэнзим, флогэнзим. Кроме того, не следует забывать о дезагрегантах (ацетилсалициловая кислота, тиклопидин). В последнее время в широкую практику вошел препарат простагландина E1 – вазапран – мощный блокатор активности тромбоцитов, снижающий их агрегацию и адгезию к эндотелию и ингибирующий повышенную цитокинную гиперпродукцию клетками крови [51, 101].

Получила распространение терапия современными антикоагулянтами такими как фраксипарин. Они показали эффективность в лечении синдрома перемежающейся хромоты. Препараты могут использоваться в амбулаторной практике и не требуют строгого офтальмологического и гематологического контроля, как пентоксифиллин и вазапран [50, 53].

Липидопонижающая терапия статинами рекомендуется для лечения пациентов с периферической артериальной болезнью и общим уровнем холестерина больше 3,5 ммоль/л [6, 8, 52].

В настоящее время существует много различных вариантов хирургических вмешательств на сосудах: эндартерэктомия – удаление

окклюзирующего субстрата через артериотомическое отверстие с последующим его ушиванием; протезирование – замена пораженного участка сосуда на синтетический протез или аутовену; шунтирование – создание “обхода” пораженного участка сосуда участком синтетического протеза или аутовены; баллонная дилатация сосудов на протяжении в сочетании с каким-либо видом пластики. Чаще всего во время оперативных вмешательств выполняются комбинированные способы восстановления кровотока [12, 50, 83, ].

Хирургическое лечение при облитерирующих поражениях артерий нижних конечностей направлено, прежде всего, на восстановление кровотока в конечности. При этом существуют прямые и непрямые методы реваскуляризации. Прямая реваскуляризация предусматривает восстановление магистрального кровотока. Самой распространенной является операция шунтирования – восстановления магистрального кровотока путем наложения обходного анастомоза. При этом в качестве шунта могут использоваться как искусственные, так и естественные материалы. Успех операции зависит также и от качества шунта [29, 40, 47, 94].

Рентгеноэндоваскулярная хирургия - перспективное направление клинической медицины. Сущность ее заключается в проведении внутрисосудистых чрескатетерных лечебных манипуляций под рентгенологическим контролем. С помощью этого метода проводятся дилатации и стентирование магистральных артерий конечностей. Баллонная дилатация артерий относится к методам прямой реваскуляризации, однако данный метод подходит при ограниченном поражении, эффективность его повышается при дополнительной установке стента в просвет пораженной артерии [104, 106, 127].

Распространенным методом восстановления кровотока является удаление измененной интимы артерии – эндартерэктомия. Эта операция может проводиться открытым и полужакрытым способами, применение ее

ограничивается диаметром пораженного сосуда и протяженностью поражения. Чаще эндартерэктомия дополняет операции шунтирования и протезирования артерий [14, 35, 110,].

Еще одним способом прямой реваскуляризации является артериализация венозного русла. Суть операции заключается во включении поверхностной венозной системы нижней конечности в артериальную систему. При этом необходимым условием является разрушение клапанов вен. Эта методика позволяет сохранить конечность более чем у 80% больных с критической ишемией нижних конечностей при невозможности проведения шунтирующих операций. Однако, указанные операции имеют ограниченную область применения и эффективны при сохранном дистальном артериальном русле [22, 39].

Другой вид хирургического лечения – это так называемые операции не прямой реваскуляризации нижних конечностей, к которым относятся поясничная симпатэктомия, реваскуляризирующая остеотрепанация, пересадка большого сальника. Поясничная симпатэктомия получила широкое распространение, однако были и сообщения об отрицательных результатах этого вмешательства. В настоящее время поясничная симпатэктомия широко используется ангиологами как в качестве самостоятельной операции, так и в качестве дополнения к операциям прямой реваскуляризации, либо в сочетании с другими операциями не прямой реваскуляризации. Все типы симпатэктомий предназначены для прекращения патологических импульсов по симпатическим волокнам и снятия спазма, вплоть до развития вазоплегии, с периферических артерий [24, 43].

Вышеуказанные методы направлены на восстановление кровотока по существующему сосудистому руслу. При этом необходимо помнить о существенных изменениях в мелких сосудах, т.к. восстановление кровотока по пораженным микрососудам практически невозможно. Поэтому в лечении любых форм облитерирующих поражений артерий

нижних конечностей важное место занимает неоангиогенез [5, 24, 55]. Сам по себе недостаток кровообращения в тканях является пусковым механизмом прорастания новых сосудов, этим можно объяснить и длительное сохранение конечности у больных с высокой окклюзией артерий, которая развивается постепенно. В то же время у больных с критической ишемией необходимо быстро активировать ангиогенез, что достигается путем реваскуляризирующей остеотрепанации, а также трансплантацией большого сальника на ишемизированную конечность. Реваскуляризационная остеотрепанация это восстановление коллатерального кровообращения за счет внутрикостного кровоснабжения и медиаторов костного мозга после нанесения перфорационных отверстий в костях конечностей. Лучший эффект остеотрепанации достигается при проведении этой операции у больных с относительно низкой окклюзией артерий (окклюзия подколенной артерии или артерий голени), т.к. в этом случае нет нарушения кровоснабжения кости, что является основным из факторов успеха. При этом у больных с критической ишемией операцию остеотрепанации целесообразно сочетать с поясничной симпатэктомией [31, 43, 48, 58, 71].

### **1.5. Нерешенные проблемы диагностики облитерирующих поражений артерий нижних конечностей**

Обзор, доступной литературы показал, что в настоящее время имеются большие успехи в диагностике и лечении больных с облитерирующими поражениями артерий нижних конечностей [14, 17, 20, 45]. Основу диагностики изучаемого заболевания составляют лучевые методы. Однако, дискуссионными остаются вопросы последовательности применения методов лучевой диагностики и зависимости тактики хирургического лечения от результатов лучевого обследования больных с облитерирующими заболеваниями артерий



нижних конечностей. Лучевые показания к использованию того или иного метода лечения до сих пор окончательно не определены [48, 73, 84, 99, 124].

Относительно небольшой опыт внедрения магнитно-резонансной ангиографии в практику диагностики облитерирующих заболеваний артерий нижних конечностей свидетельствует о возможности повышения эффективности выявления и всесторонней характеристики этого поражения. Однако, детальной разработки этой проблемы в доступной литературе мы не обнаружили [19, 31, 77, 84, 87, 108].

Изучение представленных задач представляется важным для лучевой диагностики и сосудистой хирургии, чему и посвящена настоящая работа.

## Глава 2. ОБЩАЯ ХАРАКТЕРИСТИКА КЛИНИЧЕСКОГО МАТЕРИАЛА. МЕТОДИКИ ИССЛЕДОВАНИЯ

### 2.1. Общая характеристика обследованных больных

Работа основана на анализе результатов применения магнитно-резонансной ангиографии и рентгеноконтрастной ангиографии в обследовании 213 больных с облитерирующими заболеваниями артерий нижних конечностей, находившихся на лечении в 3 Центральном военном клиническом госпитале имени А.А. Вишневого, в период с 2009 по 2013 годы.

Автором проведена магнитно-резонансная ангиография 157 пациентам с указанной патологией.

Распределение больных с облитерирующими заболеваниями артерий нижних конечностей по полу и возрасту представлено в табл. 2.1.1.

Таблица 2.1.1

#### Распределение больных с облитерирующими заболеваниями артерий нижних конечностей по полу и возрасту (n=213)

Пол	Возраст (лет)						Всего
	до 50	51-60	61-70	71-80	81-90	91 и более	
Мужчины	8	28	42	63	17	2	160 (75,1%)

Женщины	-	11	12	19	10	1	53 (24,9%)
Итого...	8	39	54	82	27	3	213

Среди представленных в табл. 2.1.1 больных пациентов мужского пола статистически больше чем женщин. Соотношение мужчин и женщин составило 3:1.

Возрастная категория «71-80 лет» являлась доминирующей в распределении представленных больных и составляет 38,5% всех наблюдений. Возраст пациентов с облитерирующими заболеваниями артерий нижних конечностей варьировал от 42 до 97 лет и в среднем составил  $71,04 \pm 3,8$  года.

Всем больным проводился комплекс клинических, лабораторных, инструментальных и лучевых исследований, который обеспечил возможность всесторонней характеристики заболевания.

Распределение больных с облитерирующими заболеваниями артерий нижних конечностей по уровню поражения представлено в табл. 2.1.2.

Таблица 2.1.2

**Распределение больных облитерирующими заболеваниями артерий нижних конечностей по уровню поражения (n=213)**

Уровень поражения	Количество больных	
	Абс. число	%
Подвздошно-бедренный сегмент	35	16,4
Бедренно-подколенный сегмент	54	25,4
Подколенно-стопный сегмент	14	6,6
Многоэтажные поражения	110	51,6
Итого...	213	100

Наибольшее количество больных (51,6%) облитерирующими заболеваниями артерий нижних конечностей представили многоуровневые поражения, вследствие распространенности, полисегментарности и многоэтажности атеросклероза сосудов, а также доминирующей возрастной категорией «71-80 лет», что объясняется геронтологической направленностью госпиталя. Остальные варианты облитерирующих поражений артерий нижних конечностей вместе составили 48,4% от всех, обследованных пациентов.

По этиологическому признаку облитерирующих поражений артерий нижних конечностей больные распределились следующим образом: облитерирующий атеросклероз – 202 (94,9%), диабетическая макроангиопатия – 7 (3,3%), облитерирующий тромбангиит – 2 (0,9%), неспецифический аортоартериит – 2 (0,9%).

Облитерирующие поражения артерий нижних конечностей классифицировали по пятибалльной шкале:

I – норма (отсутствие стеноза, уменьшение просвета на 0-19%),

II – гемодинамически незначимое поражение (стеноз 20-49%),

III – гемодинамически значимый стеноз (50-74%),

IV – критический стеноз (75-99%),

V – окклюзия.

Распределение пациентов с облитерирующими заболеваниями артерий нижних конечностей по степени поражения представлено в таблице 2.1.3.

Таблица 2.1.3

**Распределение пациентов с облитерирующими заболеваниями артерий нижних конечностей по степени поражения (n=213)**

Сегмент	Степень поражения				Всего
	II	III	IV	V	

Подвздошно-бедренный	59	19	18	33	129
Бедренно-подколенный	23	28	17	54	122
Подколенно-стопный	31	23	12	2	68

Определение гемодинамически значимых стенозов фактически являлось показанием к оперативному лечению, а при выявлении критических стенозов и полной окклюзии вопрос стоял о срочности оперативного вмешательства.

Тактика лечения 213 обследованных больных определялась на основании результатов комплекса клинических, лабораторных и лучевых данных. Распределение больных с облитерирующими заболеваниями артерий нижних конечностей по видам лечения представлено в табл. 2.1.4.

Таблица 2.1.4

**Распределение больных с облитерирующими поражениями артерий нижних конечностей по видам лечения (n=213)**

Вид лечения		Количество больных	
		Абс. число	%
Оперативное лечение	Открытое хирургическое вмешательство	74	34,7
	Рентгеноэндоваскулярное протезирование	98	46
	Сложные ангиопластические вмешательства	7	3,3
Консервативное лечение		34	16
Итого...		213	100

Данные табл. 2.1.3 свидетельствуют, что у больных с облитерирующим поражением артерий нижних конечностей консервативное лечение проводилось только в 34 случаях, что объясняется ранней стадией заболевания, наличием противопоказаний к операции и несостоятельностью дистального сосудистого русла.

Таким образом, анализ результатов комплекса лучевых диагностических и лечебных мероприятий у пациентов с ОЗАНК составил основу настоящей работы.

## 2.2. Методики лучевых исследований

С целью выявления и всесторонней характеристики облитерирующего поражения артерий нижних конечностей применялись магнитно-резонансная ангиография и рентгенконтрастная ангиография в качестве самостоятельных методов, а также сочетание этих исследований в комплексе.

Объем проведенного лучевого обследования представлен в табл. 2.2.1.

Таблица 2.2.1

### Методы и объем лучевого обследования

Методы исследования	Кол-во исследований (абс.число, %)
Магнитно-резонансная ангиография	115 (54%)
Рентгенконтрастная ангиография	56 (26,3%)
Магнитно-резонансная ангиография и рентгенконтрастная ангиография	42 (19,7%)

Как следует из представленной таблицы, объем проведенных исследований позволил изучить изображение магистральных артерий

таза и нижних конечностей, оценить наличие и степень сужения просвета и состояние дистального русла, а также провести объективное сопоставление эффективности применяемых диагностических методов в определении состояния артерий нижних конечностей.

Магнитно-резонансная ангиография выполнена 157 пациентам с облитерирующими заболеваниями артерий нижних конечностей.

Исследования выполнялись на магнитно-резонансном томографе «Магнетом Соната Маэстро класс» четвертого поколения с плотностью магнитного потока 1,5 Тл, производительностью градиентов 40 мТл/м и скоростью нарастания градиентов 200 Тл/м/сек. Контрастная панорамная МР-ангиография артерий нижних конечностей выполнялась с болюсным введением контрастного вещества (дотарем, омнискан 0,5 ммоль/мл – 40,0) со скоростью 4 мл/сек. Однократное введение контрастного вещества обеспечивало этапное сканирование всей зоны кровоснабжения нижних конечностей. В ряде наблюдений возникала необходимость в проведении повторного МРА для диагностически значимого отображения ключевых зон сосудистого русла. Во всех наблюдениях удалось добиться адекватной визуализации магистрального сосудистого русла нижних конечностей, включая артерии стопы. Постпроцессорная обработка представляла собой построение объемных МР-изображений с использованием программы МIP (восстановление проекций по максимальной интенсивности сигнала).

Пациент располагался на столе томографа на спине с руками заведенными за голову. С целью проекционного выравнивания уровня бедренной, подколенной артерий и артерий голени ноги располагались таким образом, чтобы обеспечить минимальный объем мягких тканей в переднезаднем направлении с учетом максимальных изгибов магистральных артерий кпереди и кзади (соответственно общая бедренная артерия на уровне головки бедра и подколенная артерия на уровне одноименной ямки). Объем мягких тканей в переднезаднем

направлении минимизировался сгибанием ног пациента таким образом, что бы колени располагались чуть выше плоскости, проходящей через головки бедренных костей. Для этого колени и пяточные области приподнимались мягкими подкладками. Для исключения двигательных артефактов ноги пациента фиксировались мягкими лямками.

Термин «МРА нижних конечностей» подразумевает оценку состояния инфраренального отдела аорты, подвздошных и бедренных сосудов, подколенных сосудов, сосудов голени, а также, при необходимости, сосудов стоп. Для полноценного охвата всей области интереса использовалась туловищная катушка в сочетании с синхронными фазовыми катушками, которые ориентировались вдоль длинной оси пациента. Там, где это возможно, использовались специализированные катушки для исследования конечностей; это повышало детализацию изображений. Наиболее продвинутыми в техническом аспекте являлись синхронные фазовые катушки с возможностью последовательного сканирования всей области интереса за один проход, при этом движение пациента осуществлялось автоматически. Контрастное вещество вводилось внутривенно автоматическим инъектором в локтевую вену в максимальной дозе до 0,3 ммоль/кг с последующим введением физиологического раствора.

Панорамная контрастная МР-ангиография артерий нижних конечностей, по официальной номенклатуре 3D CEMRA, проводилась в три этапа: первые два проводились до введения контрастного вещества и третья - после его болюсного введения.

Первым этапом было пристрелочное сканирование до введения контрастного вещества для определения места расположения артерий в зоне интереса (отсчет от ножного конца стола):

III - пристрелочное сканирование на уровне голени и стопы,  
позиция стола - 0 мм;

II - пристрелочное сканирование на уровне бедра, позиция стола –



350 мм;

I - пристрелочное сканирование на уровне таза, позиция стола – 700 мм.

Вторым этапом служило сканирование без введения контрастного вещества для получения «маски»:

I - преконтрастное сканирование на уровне таза, позиция стола – 700 мм;

II - преконтрастное сканирование на уровне бедра, позиция стола – 350 мм;

III - преконтрастное сканирование на уровне голени и стопы, позиция стола - 0 мм.

Третий этап - сканирование после болюсного введения контрастного вещества:

I - контрастное сканирование на уровне таза, позиция стола - 700 мм;

II - контрастное сканирование на уровне бедра, позиция стола – 350 мм;

III - контрастное сканирование на уровне голени и стопы, позиция стола - 0 мм.

Для проведения болюсной МРА использовалась трехмерная быстрая градиентная эхо-последовательность с эллиптическим сбором информации центральной частью К-пространства («в погоне за болюсом»). Параметры сканирования представлены в табл. 2.2.2.

Таблица 2.2.2

**Параметры протокола сканирования при выполнении панорамной контрастной МР-ангиографии артерий нижних конечностей**

Последовательность (Pulse Sequence)	3D FSPGR
Поле изображения (FOV)	400 мм
Время повторения (TR)	2,5 мсек
Время эхо (TE)	0,98 мсек
Угол наклона (FA)	20 градусов

Толщина среза	1-2 мм
Слэб	64
Ориентация срезов	Коронарная
Матрица	256 x 192
Катушка	Туловищная
Время сканирования	15 сек.

Для охвата зоны интереса использовалась коронарная проекция. Толщина среза подбиралась в зависимости от индивидуальных размеров пациента, при этом ориентиром служили сосуды, визуализируемые в аксиальной плоскости. Продолжительность сканирования одной последовательности составляла 15-25 сек. в зависимости от толщины среза. Применялся режим однофазного сканирования всех трех зон с автоматическим перемещением стола МР-томографа для точного совпадения областей сканирования при получении «маски» и болюсной МРА с частичным наложением пограничных участков.

Набор сканов без введения контрастного вещества (для получения «маски») начинался с уровня аорто-подвздошного сегмента, при этом исследование проводилось с задержкой пациентом дыхания.

Контрастное вещество вводили в объеме 40 мл. Сканирование начинали одновременно с его введением. Осложнений при введении контрастного вещества не отмечалось.

Постпроцессорная обработка полученных данных осуществлялась на рабочей станции, оснащенной программой Syngo версии 2044A, и включала выполнение субтракции на основе «маски» и реконструкцию объемных МР-изображений с использованием программы МIP (восстановление проекций по максимальной интенсивности сигнала). Три различных поля обзора планировались и проводились поэтапно. Таким образом, изображения выводились не в виде полного набора данных, а по частям.

Артериальные сосуды визуализировались как высокоинтенсивные трубчатые структуры с четкими контурами и однородным отображением кровотока на фоне низкоинтенсивных окружающих тканей. Четко отображались дистальная часть брюшного отдела аорты и ее бифуркация, общие, наружные и внутренние подвздошные артерии, общие, поверхностные и глубокие бедренные артерии, подколенные артерии, передняя и задняя большеберцовые и малоберцовая артерии, артерии стопы с дифференциацией их дуг. Визуализация артерий более мелкого калибра была затруднена.

Рентгеноконтрастная ангиография, в качестве диагностической процедуры, выполнена 98 больным с ОЗАНК. Исследования проводились на аппаратах Advantx-DLX «General Electric», Angioscop-D33 с приставкой Digitron-3V «Siemens», путем чрезкожной катетеризации бедренных артерий по Сельдингеру. Пункция артерий производилась под местной анестезией. При проведении ангиографии использовались неионные контрастные препараты. Введение контрастного вещества осуществлялось внутривенно, болюсно. При необходимости выполнялись предварительные расчеты размеров сосудистого протеза с помощью пакета прикладных программ. Рентгеноконтрастная ангиография представляла полноценную информацию о морфологии артерий нижних конечностей. Метод применялся как в качестве диагностической, так и лечебной манипуляций в процессе эндоваскулярных рентгенохирургических вмешательств.

### **2.3. Статистическая обработка материала**

Информативность лучевых методов исследования изучали на основании определения их точности, чувствительности и специфичности, которые рассчитывали по следующим формулам:

$$Se - \text{чувствительность} = (\text{ИП/ИП+ЛО}) \times 100\%;$$

$S_p$  - специфичность =  $(ИО/ИО+ЛП) \times 100\%$ ;

$A_c$  - диагностическая точность =  $(ИП+ИО/ИП+ИО+ЛП+ЛО) \times 100\%$ .

где ИП – истинноположительные результаты,

ИО – истинноотрицательные результаты,

ЛП – ложноположительные результаты,

ЛО – ложноотрицательные результаты.

За истинноположительный (отрицательный) результат принимали случай положительного (отрицательного) совпадения заключения по лучевому исследованию с окончательным диагнозом.

За ложноположительный (отрицательный) результат принимали случай положительного (отрицательного) заключения по лучевому исследованию, не соответствующий окончательному диагнозу.

Анализ результатов исследований позволил объективно определить возможности каждого метода и сопоставить их эффективность.

**Глава 3. РЕЗУЛЬТАТЫ ЛУЧЕВОГО ПРИМЕНЕНИЯ  
МАГНИТНО-РЕЗОНАНСНОЙ АНГИОГРАФИИ И  
РЕНТГЕНКОНТРАСТНОЙ АНГИОГРАФИИ, КАК  
САМОСТОЯТЕЛЬНЫХ МЕТОДОВ ДИАГНОСТИКИ  
ОБЛИТЕРИРУЮЩИХ ЗАБОЛЕВАНИЙ АРТЕРИЙ НИЖНИХ  
КОНЕЧНОСТЕЙ**

**3.1. Результаты применения магнитно-резонансной ангиографии**

Магнитно-резонансная ангиография как самостоятельный метод была использована у 115 пациентов с хроническими облитерирующими поражениями артерий нижних конечностей. Показания для проведения этого исследования, как самостоятельного диагностического метода при изучаемой патологии представлены в табл. 3.1.1.

Таблица 3.1.1

**Показания для проведения магнитно-резонансной ангиографии  
как самостоятельного метода у больных с хроническими  
облитерирующими поражениями артерий нижних конечностей  
(n=115)**

Показания	Абс.	%
Отсутствие показаний к рентгеноконтрастной ангиографии после клинического и ультразвукового обследования	75	65,2
Послеоперационный контроль	34	29,5

Невозможность выполнения рентгеноконтрастной ангиографии	6	5,3
----------------------------------------------------------	---	-----

Как следует из табл. 3.1.1 показанием к проведению магнитно-резонансной ангиографии у 75 больных (65,2%) с облитерирующим поражением артерий нижних конечностей было отсутствие необходимости проведения рентгеноконтрастной ангиографии после клинического и ультразвукового обследования. У них патология сосудистого русла нижних конечностей была впервые выявлена и требовала применения дополнительных диагностических исследований. У 34 пациентов (29,5%), ранее перенесших оперативное лечение (13 пациентов после открытых шунтирующих операций и 21 пациент после рентгенэндоваскулярного вмешательства) МР-ангиография выполнялась для контроля эффективности проведенного лечения и для выявления динамических изменений после хирургического вмешательства. У 6 пациентов, у которых по различным причинам выполнение рентгеноконтрастной ангиографии было невозможным, противопоказаниями для проведения этого исследования служили: тиреотоксикоз, осложняющий течение заболеваний щитовидной железы (три пациента); аллергическая реакция на йодсодержащие препараты (два пациента); превышение суммарной годовой лучевой нагрузки более 200 мЗв (один пациент).

Результаты магнитно-резонансной ангиографии у всех 115 пациентов оказались достаточно информативными для принятия решения о тактике дальнейшего лечения. Распределение больных по результатам магнитно-резонансной ангиографии представлено в табл. 3.1.2.

Как видно из табл. 3.1.2, все больные, подвергшиеся МР-ангиографии, по результатам этого исследования были распределены на пять групп.

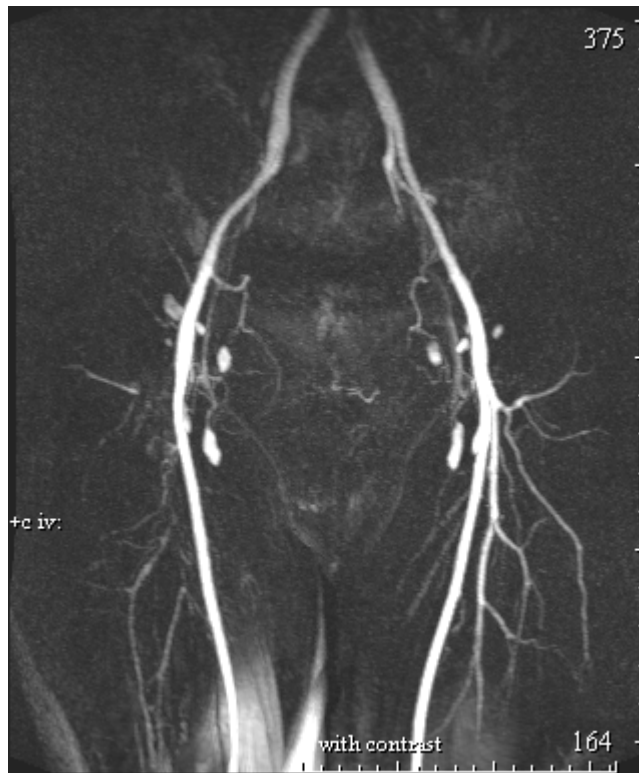
Первую группу составили 42 пациента (36,5%), у которых выявленные при МР-ангиографии изменения артерий не были гемодинамически значимыми (рис. 3.1.1), их состояние не требовало

Таблица 3.1.2

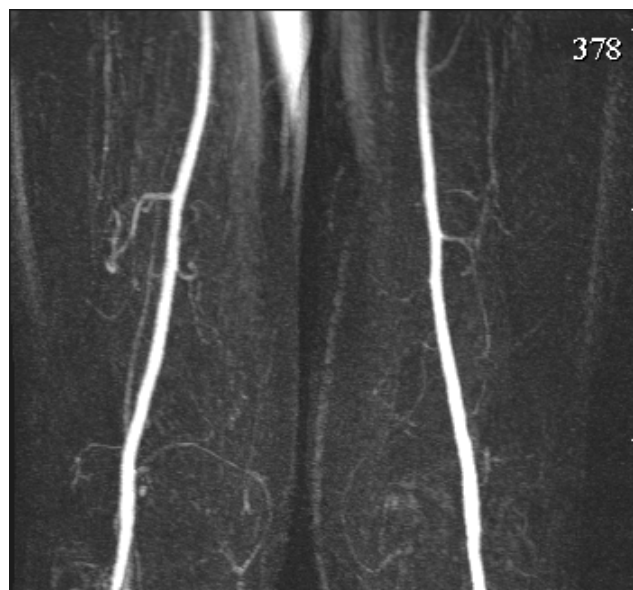**Распределение больных по результатам магнитно-резонансной ангиографии артерий нижних конечностей (n=115)**

Группа больных	Результаты МР-ангиографии	Абс.	%
1	Гемодинамически незначимые изменения при первичном исследовании с показаниями к консервативной терапии	42	36,5
2	Гемодинамически значимые изменения с показаниями к выполнению хирургического лечения	21	18,2
3	Гемодинамически значимые изменения с противопоказаниями к выполнению хирургического лечения	11	9,7
4	Сохранность кровотока при послеоперационном наблюдении с показаниями к продолжению консервативной терапии	25	21,7

5	Нарушение кровотока в зоне оперативного вмешательства с показаниями к хирургическому лечению	16	13,9
---	----------------------------------------------------------------------------------------------	----	------



а



б

Рис. 3.1.1. Больной З., 55 лет.



На фронтальной МР-ангиограмме сосудов таза и нижних конечностей гемодинамически значимой патологии не выявлено.

Показано консервативное лечение.

хирургического лечения, поэтому им было назначено консервативное пособие.

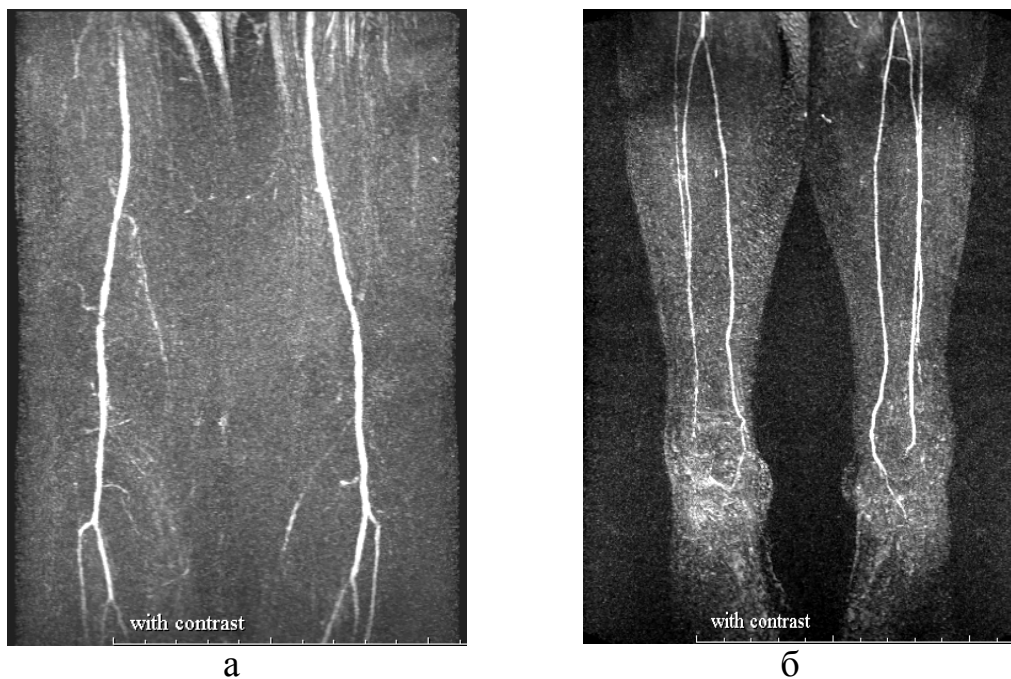
Во вторую группу вошел 21 пациент (18,2%), у которых при МР-ангиографии были обнаружены гемодинамически значимые изменения артерий нижних конечностей. При этом исследовании была получена исчерпывающая информация для возможности выполнения оперативного вмешательства и его планирования: уровня стеноза, его выраженности, определение вида операции и сосудистого доступа (рис. 3.1.2.).

В третью группу объединены результаты МР-ангиографии 11 больных (9,7%) с гемодинамическими значимыми изменениями в артериях нижних конечностях. При этом отсутствие коллатерального заполнения артерий (рис. 3.1.3.) явилось противопоказанием для выполнения операции реканализации.

В четвертую группу вошли 25 оперированных на артериях нижних конечностях больных (21,7%). По данным МР-ангиографии артериальный кровоток в оперированной конечности был сохранен (рис. 3.1.4.), что послужило основанием для продолжения поддерживающей консервативной терапии.

Пятую группу составили 16 пациентов (13,9%), у которых при МР-ангиографии были выявлены нарушения проходимости артерий в зоне оперативного вмешательства (рис. 3.1.5.). В числе последних преобладали пациенты с патологическими изменениями дистальных отделов сосудистого русла нижних конечностей (рис. 3.1.6.), что свидетельствует о бесспорном преимуществе МРТ метода в способности визуализации артерий голени и стопы.

У всех 115 обследованных больных МР-ангиография позволила получить достоверные сведения о состоянии кровотока на различных артериального русла нижних конечностей. В табл. 3.1.3. представлено распределение пациентов с облитерирующим поражением изучаемых артерий по уровню их поражения.



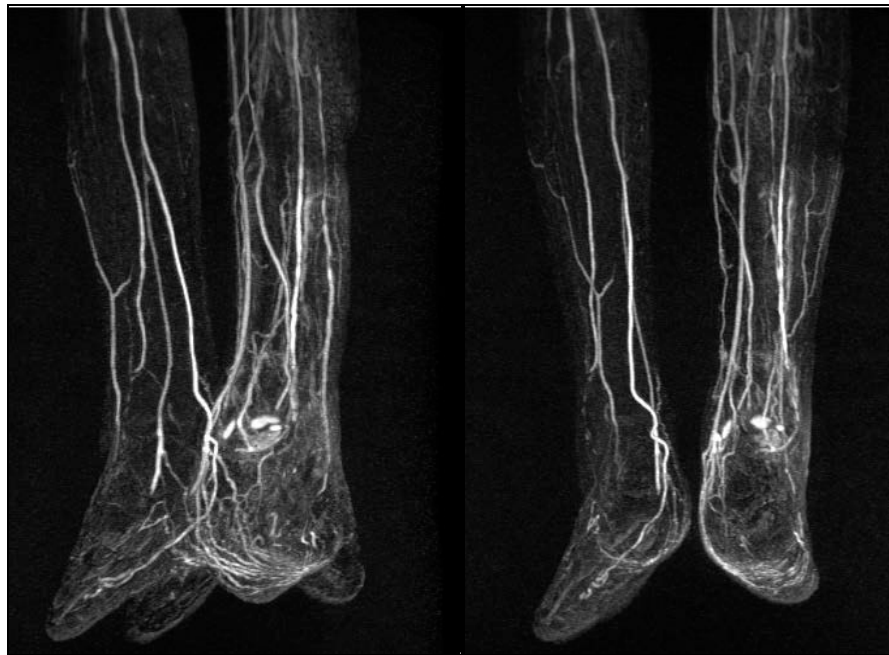
**Рис. 3.1.2. Больная П., 51 года.**

**Стенозирующий атеросклероз артерий нижних конечностей.**

Магнитно-резонансная ангиография демонстрирует множественные пристеночные сужения просвета (более 50%) сосудов поверхностных бедренных артерий, начиная с уровня средней трети, подколенных артерий и магистральных артерий голени с обеднением сосудистой сети стоп. Показано хирургическое лечение.

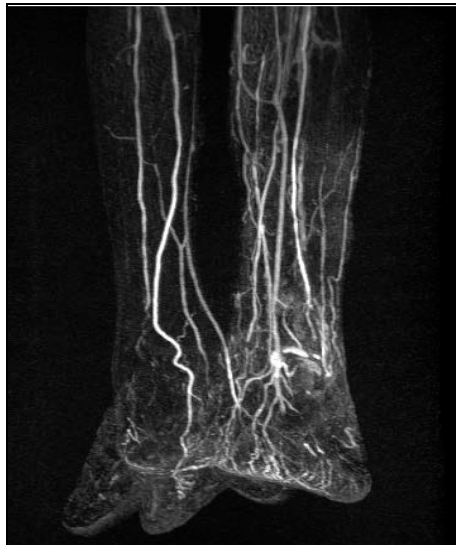а) – фронтальная МР-ангиограмма на уровне бедра

б) – фронтальная МР-ангиограмма сосудов голени и стоп



а

б



в

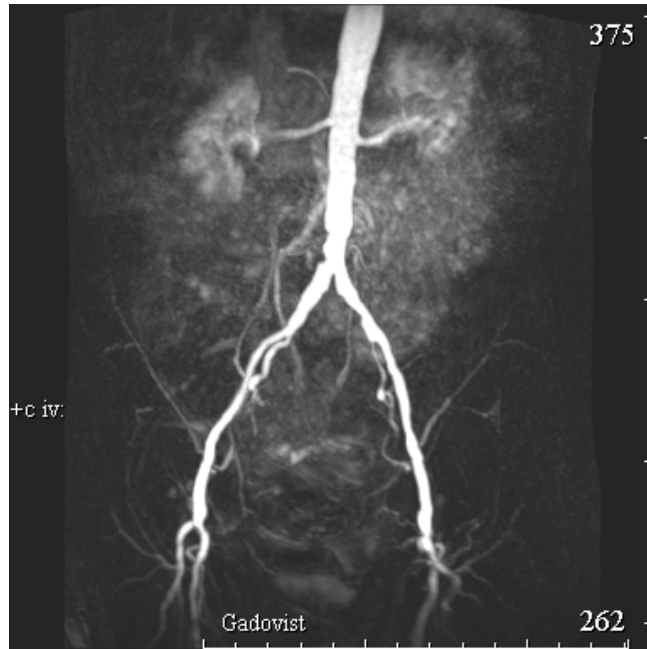
**Рис. 3.1.3. Больная В., 87 лет.**

**Атеросклеротическая окклюзия артерий голени и стопы.**

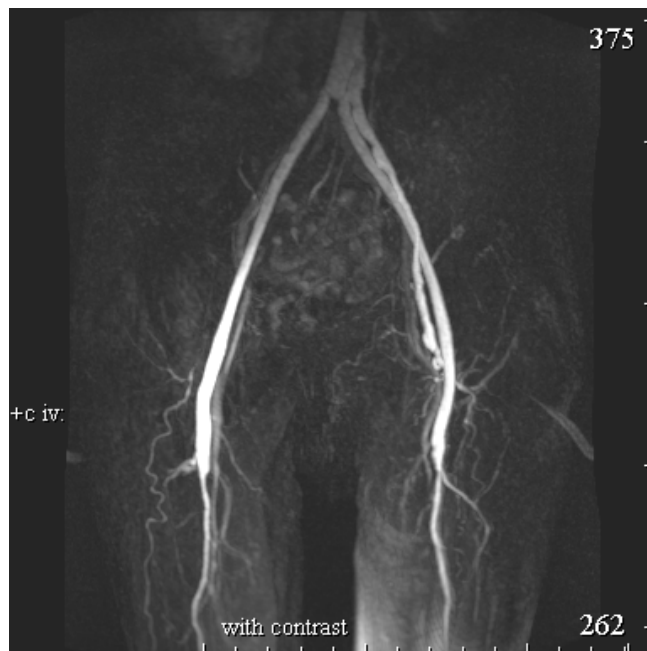а, б, в) - МР-изображения артерий голени и стопы в различных проекциях.

Оценка дистального русла справа для решения вопроса о возможности реканализации. Задняя большеберцовая артерия справа проходима на всем протяжении.

Передняя большеберцовая и малоберцовая артерии окклюзированы. Отсутствие коллатерального заполнения артерий не позволяет выполнить операцию реканализации. Показано консервативное лечение.



а



б

**Рис.3.1.4. Больной Л., 70 л.**

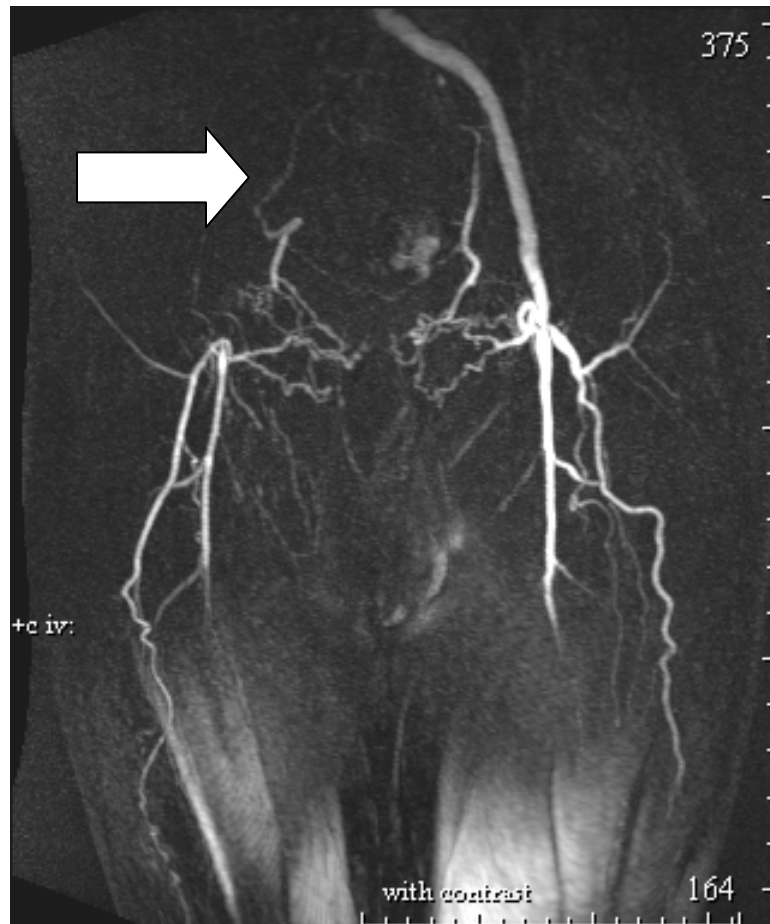
**Стенозирующий атеросклероз артерий нижних конечностей.**

а) контрольное исследование от 17.10.12

б) состояние после аорто-бифеморального шунтирования от 22.04.13.

Артериальный кровоток в оперированной конечности сохранен.

Показано консервативное лечение.

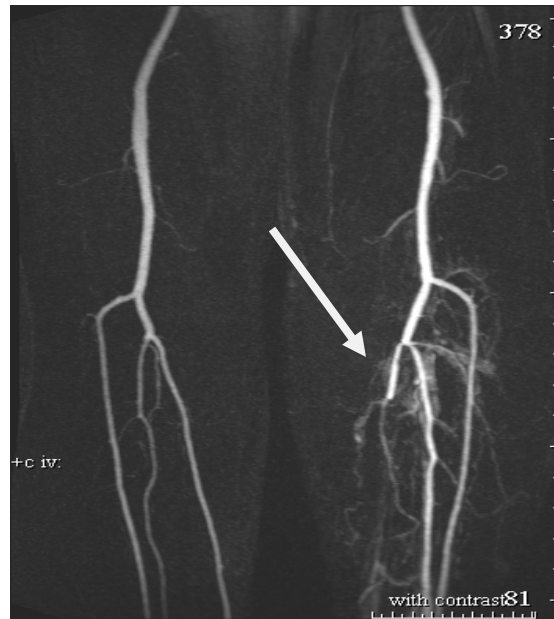

**Рис. 3.1.5. Больной Б., 63 года.**

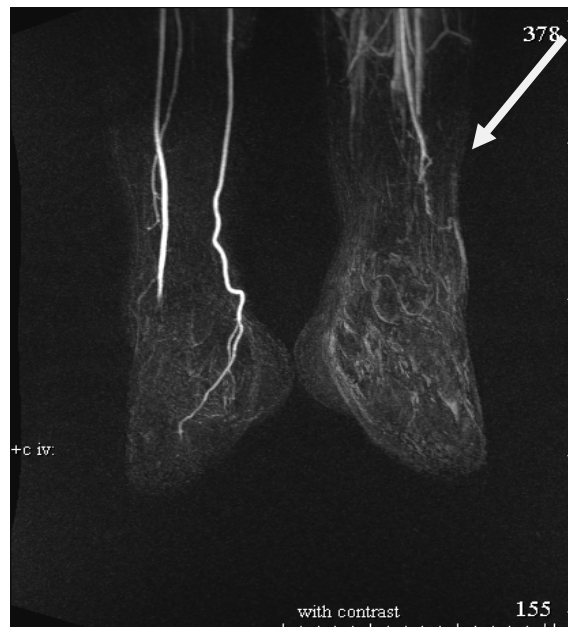**Окклюзия правой ветви аорто-бифemorального шунта и выраженное локальное стенозирование дистального анастомоза шунта слева.**

Магнитно-резонансная ангиография демонстрирует отсутствие кровотока на уровне правой ветви аорто-бифemorального шунта с кровоснабжением нижележащих отделов за счет коллатералей, выраженное локальное сужение просвета на уровне дистального анастомоза шунта и поверхностной бедренной артерии слева.

Показано хирургическое лечение.



а



б

**Рис. 3.1.6. Больной М., 56 л.**

**Окклюзия тибиальных артерий слева.**

МР-изображения артерий голени (а) и стопы (б) демонстрируют выраженный стеноз в области устья левой задней малоберцовой артерии, далее на протяжении ориентировочно 3,8 см ее просвет сохранен, а каудальнее этого уровня отмечается ее окклюзия (а, стрелка). Передняя тиббиальная артерия слева прослеживается до уровня голеностопного сустава, далее ее просвет отсутствует - окклюзия (б, стрелка).

Сосудистый рисунок стоп обеднен. Показано хирургическое лечение.

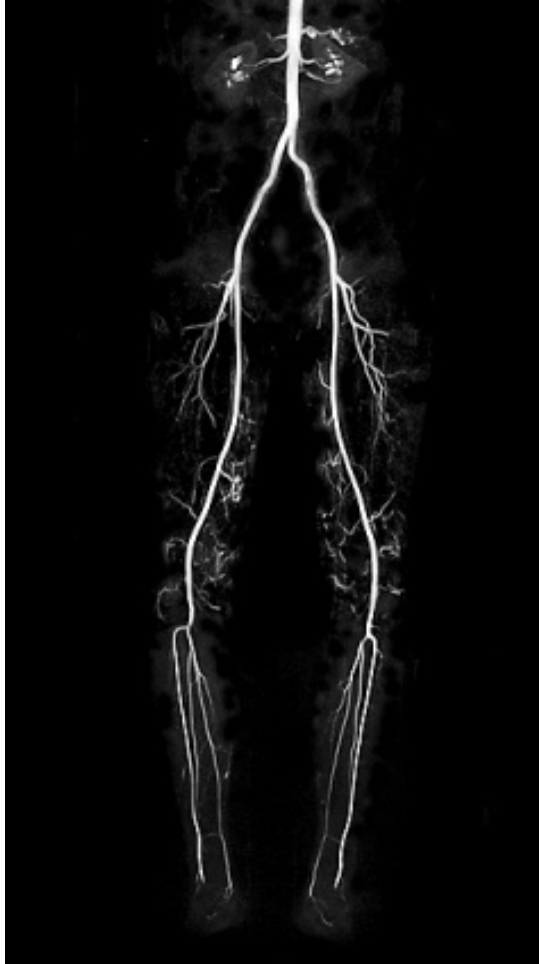Таблица 3.1.3

**Распределение пациентов с облитерирующим поражением артерий  
нижних конечностей по уровню поражения (n=115)**

Уровень поражения	Абс.	%
Подвздошно-бедренный сегмент	11	9,6
Бедренно-подколенный сегмент	20	17,4
Подколенно-стопный сегмент	4	3,5
Несколько сегментов (многоуровневое поражение)	80	69,5
Итого	115	100

Из табл. 3.1.3 следует, что преобладающее большинство пациентов (69,5%) имели многоуровневое поражение артерий. При данном типе повреждений во время клинического обследования выявлялась полисимптоматическая клиническая картина, а ультразвуковое исследование не имело возможности дать достоверное заключение о состоянии всего сосудистого русла нижних конечностей. В таких случаях требовалось дополнительное обследование для решения вопроса о дальнейшей тактике лечения. Таким уточняющим методом послужила магнитно-резонансная ангиография, при которой оказалась возможной визуализация артерий всей нижней конечности (рис. 3.1.7).

Представленные результаты обследования 115 пациентов с облитерирующими поражениями артерий нижних конечностей свидетельствуют о том, МР-ангиография способна быть самостоятельным диагностическим методом, достаточно информативным для принятия решения о тактике дальнейшего лечения.



**Рис.3.1.7. Больной В., 47 л.**

**Клиническая картина атеросклероза артерий нижних конечностей.**

Магнитно-резонансная ангиография.

Артериальный кровоток в обоих нижних конечностях не изменен.



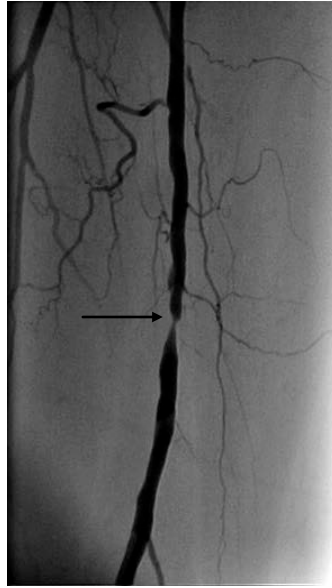### 3.2. Результаты рентгеноконтрастной ангиографии

Рентгеноконтрастная ангиография была применена в качестве самостоятельного диагностического метода у 56 пациентов с хроническими облитерирующими заболеваниями артерий нижних конечностей. В эту группу вошли пациенты с выраженной клинической и ультразвуковой картиной артериальной патологии артерий нижних конечностей, требующей оперативного вмешательства.

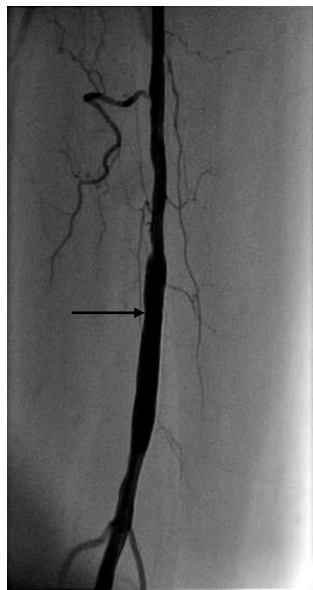
По данным РКА принималось решение о дальнейшей тактике лечения в каждом конкретном случае. Непротяженные изолированные стенозы являлись показанием для проведения рентгенэндоваскулярного вмешательства (рис. 3.2.1). В части случаев диагностическая РКА одномоментно переходила в лечебное рентгенэндоваскулярное вмешательство (рис. 3.2.2).

Протяженные многоуровневые поражения являлись показанием для открытого шунтирующего оперативного вмешательства (рис. 3.2.3). В 3 случаях к открытым оперативным вмешательствам прибегали после неудавшейся баллонной ангиопластики (рис. 3.2.4). У одного пациента протяженные многоуровневые поражения разной степени выраженности являлись показанием для проведения комбинированного ангиопластического вмешательства (рис. 3.2.5).

Рентгеноконтрастная ангиография предоставляла полную информацию об анатомическом строении артериальной системы в целом, расположении крупных магистральных сосудов и коллатералей, локализации, протяженности и характера окклюзирующего поражения, множественности окклюзионных поражений магистральных артерий нижних конечностей, позволяла оценить состояние коллатерального русла, прогнозировать характер и объем возможной реконструктивной операции и оценить ее эффективность. РКА как самостоятельная



а

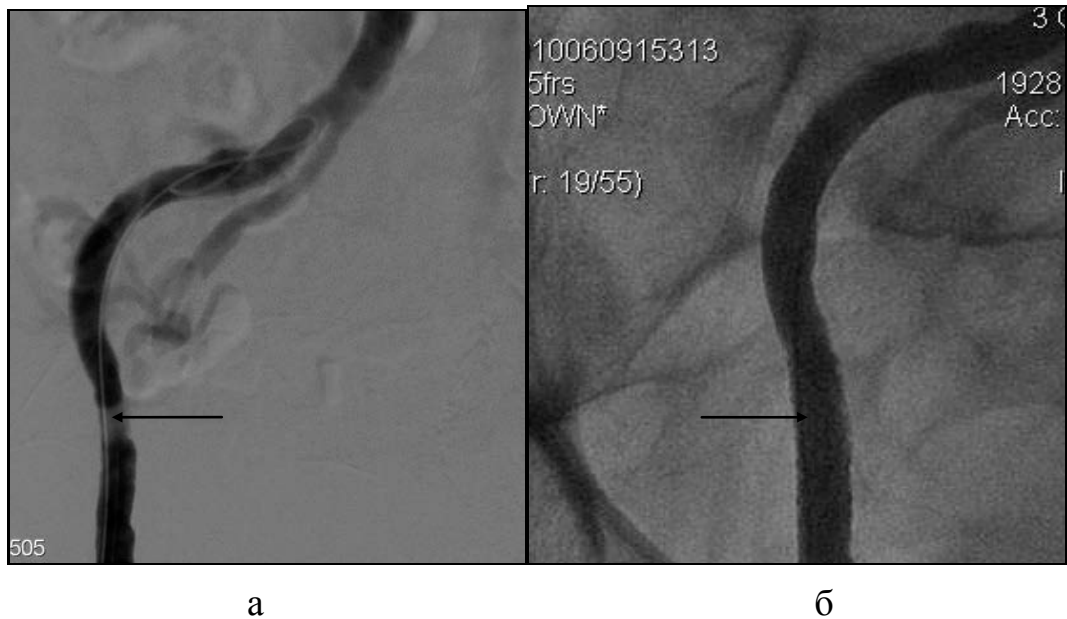


б

**Рис. 3.2.1. Больной Н., 72 г.**

**Стенозирующий атеросклероз артерий нижних конечностей.**

Рентгенконтрастное ангиографическое исследование демонстрирует выраженное сужение просвета поверхностной бедренной артерии (а, стрелка) - показание для проведения рентгенэндоваскулярного вмешательства; состояние после стентирования проходимость артерии восстановлена (б, стрелка)

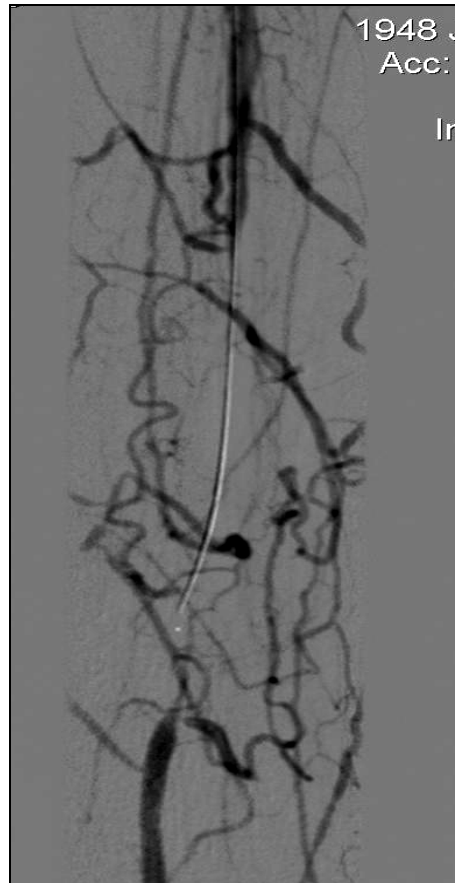

**Рис. 3.2.2. Больной М., 68 лет.**

**Стенозирующий атеросклеротическое поражение правой подвздошной артерии.**

Рентгенконтрастное ангиографическое исследование представляет выраженное сужение просвета правой подвздошной артерии (а, стрелка).

Диагностическая манипуляция перешла в лечебную, выполнено рентгеноэндоваскулярное вмешательство, проходимость правой подвздошной артерии восстановлена (б, стрелка).



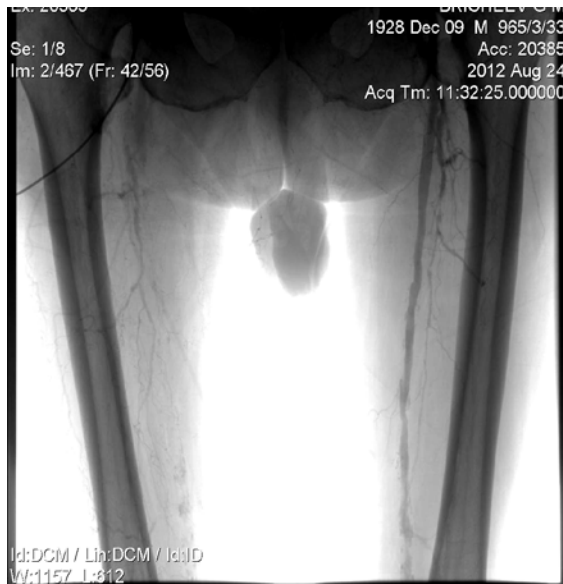**Рис. 3.2.3. Больной К., 55 лет.**

**Атеросклеротическое поражение артерий нижних конечностей.**

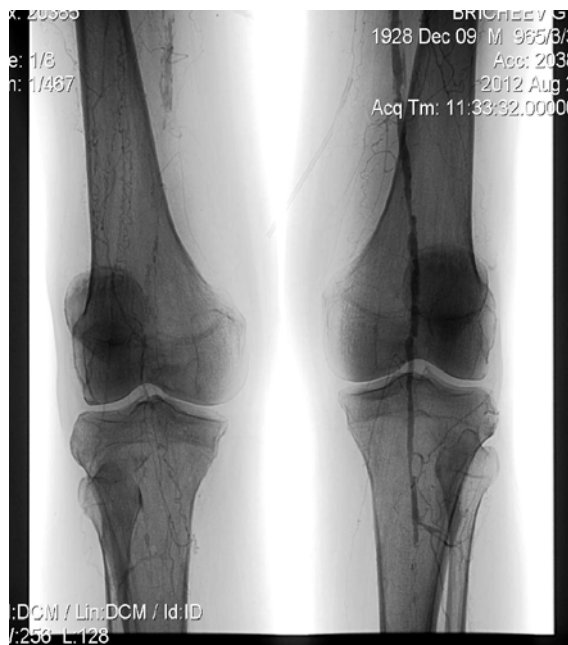**Рентгеноконтрастная ангиография передней большеберцовой артерии.**

Баллонная ангиопластика не принесла положительного результата.

Показана открытая шунтирующая операция.



а

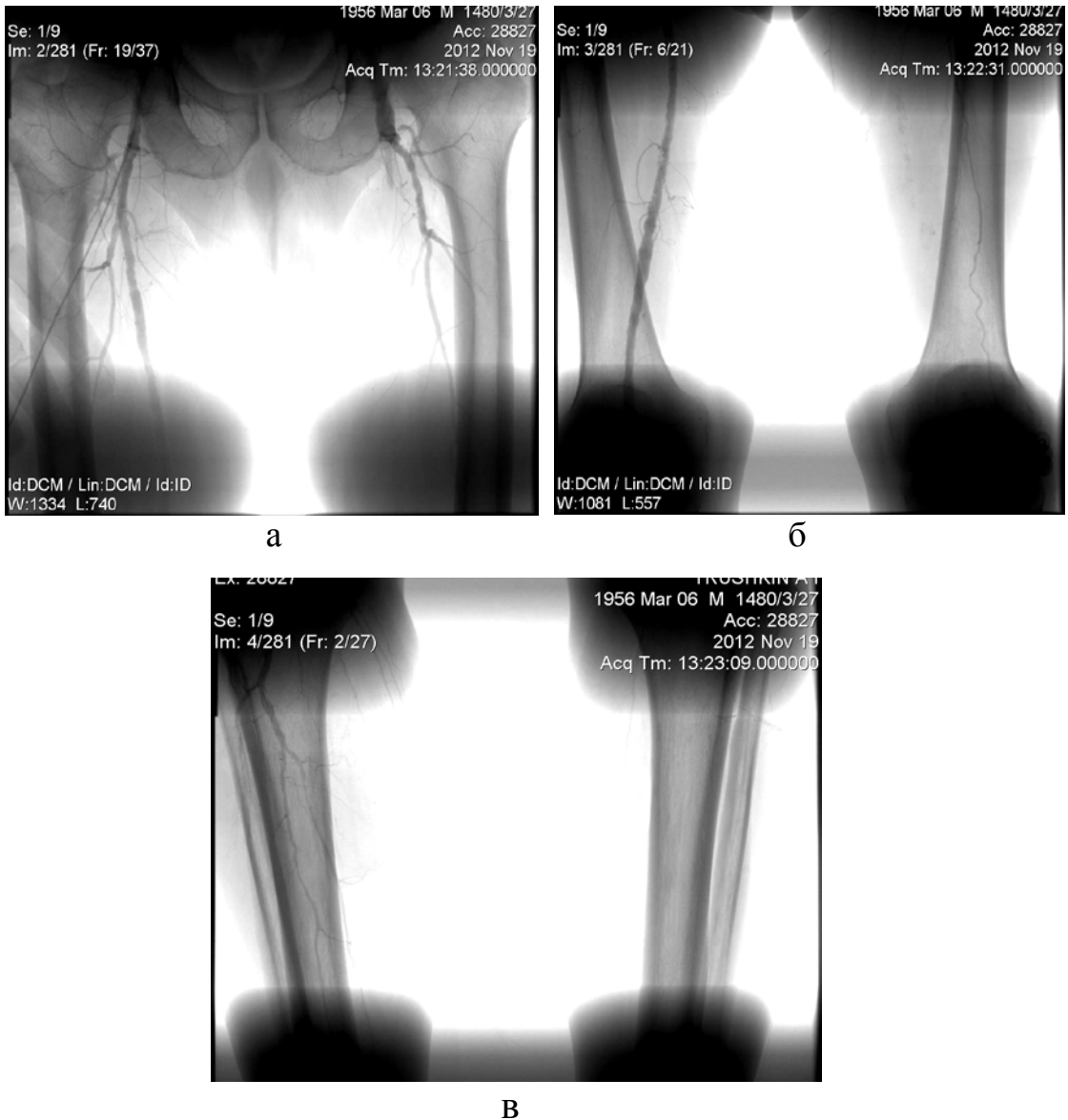


б

**Рис. 3.2.4. Больной Б., 85 лет.**

**Стенозирующий атеросклероз артерий нижних конечностей, окклюзия левой подколенной артерии и поверхностной бедренной артерии справа.**

Рентгенконтрастное ангиографическое исследование демонстрирует окклюзию правой поверхностной бедренной артерии, начиная с уровня верхней трети (а); на протяжении левой поверхностной бедренной артерии множественные пристеночные сужения просвета сосуда (а,б), начиная с уровня подколенного сегмента определяется окклюзия артерий (а,б). Показана открытая шунтирующая операция.



**Рис. 3.2.5. Больной Т., 57 лет.**

**Многоуровневое протяженное атеросклеротическое поражение артерий нижних конечностей различной степени выраженности.**

Рентгенконтрастное ангиографическое исследование демонстрирует выраженное конусовидное сужение просвета левой поверхностной бедренной артерии на протяжении верхней трети (а), дистальный просвет левой поверхностной бедренной и подколенной артерии не дифференцируется (б), выраженное снижение кровотока по тибиальным артериям слева (в); множественные пристеночные сужения просвета на протяжении правой поверхностной бедренной, подколенной артерий и магистральных артерий голени (а,б,в). Результаты исследования явились показанием для комбинированного ангиопластического оперативного вмешательства.

диагностическая манипуляция являлась эффективным методом уточнения диагноза у пациентов с клинической и ультразвуковой картиной выраженных облитерирующих поражений сосудов нижних конечностей, определения показаний для проведения рентгеноэндоваскулярных вмешательств, открытых шунтирующих и сложных ангиопластических операций.

**Глава 4. РЕЗУЛЬТАТЫ КОМПЛЕКСНОГО ПРИМЕНЕНИЯ  
МАГНИТНО-РЕЗОНАНСНОЙ АНГИОГРАФИИ И  
РЕНТГЕНОКОНТРАСТНОЙ АНГИОГРАФИИ ПРИ  
ОБЛИТЕРИРУЮЩИХ ПОРАЖЕНИЯХ АРТЕРИЙ НИЖНИХ  
КОНЕЧНОСТЕЙ**

С целью выявления и всесторонней характеристики облитерирующего поражения артерий нижних конечностей кроме самостоятельного применения магнитно-резонансной и рентгеноконтрастной ангиографических исследований использовалось и комплексное применение указанных методов. Комплексная магнитно-резонансная и рентгеноконтрастная ангиография проведена 42 пациентам, что составило 32,5% от общего количества исследований. Показания к МРА и РКА в зависимости от последовательности их проведения представлены в таблице 4.1.1.

Таблица 4.1.1

**Показания к магнитно-резонансной ангиографии и  
рентгеноконтрастной ангиографии артерий нижних конечностей  
в зависимости от последовательности их применения (n=42)**

Последовательность применения методов	Показания
МРА по результатам РКА (n=26)	1. Недостаточная ангиографическая визуализация дистального сосудистого русла. 2. Сложное сосудистое поражение, требующее многопроекционного визуального анализа.
РКА по результатам МРА (n=16)	1. Выявление при МРА сосудистого поражения, требующего хирургической реваскуляризации. 2. Недостаточная информативность МРА, обусловленная особенностями метода.

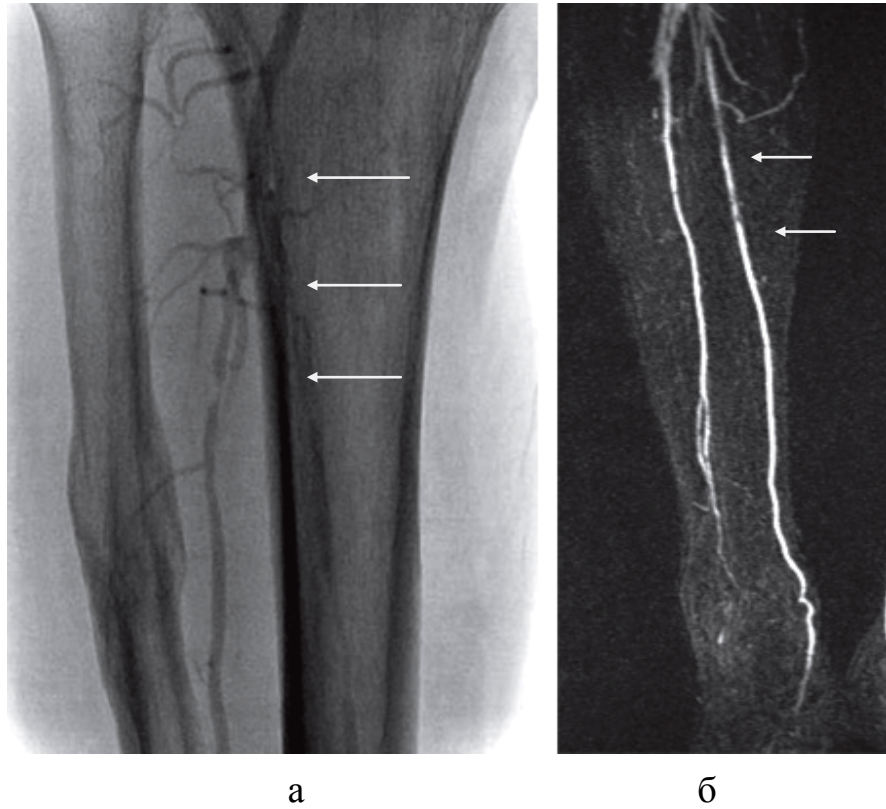


#### **4.1. Применение магнитно-резонансной ангиографии после рентгеноконтрастной ангиографии**

Данную группу составили 26 больных с облитерирующими поражениями артерий нижних конечностей, у которых МРА была выполнена после РКА. Показанием для проведения МРА являлась недостаточная информативность результатов РКА в оценке состояния изучаемых артерий, а также сложное сосудистое поражение, требующее многопроекционного визуального анализа.

Необходимость в применении МРА возникала, в частности, в диагностике поражений дистального отдела артериального русла нижних конечностей, а именно голеней и стоп. При РКА просвет этих артерий визуализировался неотчетливо, и возникали сомнения в их проходимости, тогда как МРА представляла качественные изображения сосудов и изменения их просвета (рис. 4.4.1). Кроме того, РКА оказывалась неинформативна в случаях с выраженным диффузным кальцинозом. МРА же всегда давала возможность досконально оценить артерии этого уровня, что позволило во всех наблюдениях правильно поставить диагноз (рис. 4.1.2).

В эту группу вошли также пациенты с прогрессирующим течением атеросклероза, у которых были осуществлены неоднократные хирургические вмешательства с выполнением экстраанатомических реваскуляризирующих реконструкций артериального русла нижних конечностей. Сложность полученной при этом объемной картины артериального дерева часто симулировала повторную патологию реконструированных сосудов. Для разрешения таких трудных в диагностическом отношении случаев применение только РКА было недостаточным. Для верификации анатомических взаимоотношений после перенесенных неоднократных вмешательств на сосудистом русле применялась МРА. Она представляла трехмерную картину сосудов в зоне

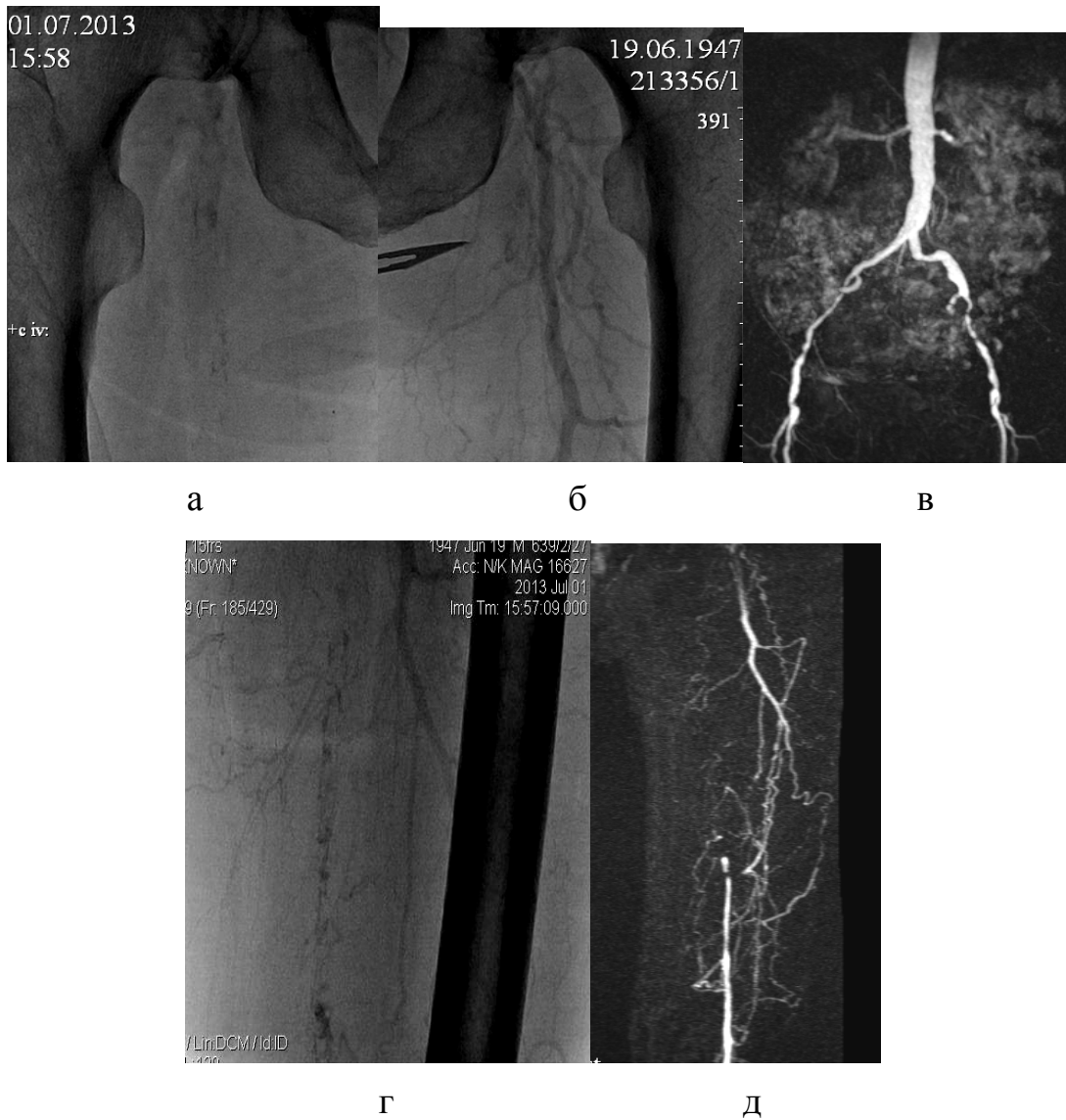


**Рис. 4.1.1. Больная Н., 79 л.**

**Облитерирующий атеросклероз артерий нижних конечностей.**

**Визуализация дистального артериального русла голени.**

- а — фрагмент РК-ангиограммы: просвет верхней трети задней большеберцовой артерии правой голени визуализируется неотчетливо;
- б — МР-ангиограмма подколенно-стопного сегмента артерий правой нижней конечности: визуализация артерий правой голени четкая, просвет верхней трети задней большеберцовой артерии проходим с наличием умеренно выраженных пристеночных деформаций.



**Рис. 4.1.2. Больной М., 66 лет.**

**Атеросклероз артерий нижних конечностей.**

**Выраженное неравномерное стенозирование наружных подвздошных артерий.**

**Окклюзии левой поверхностной бедренной артерии на фоне протяженного стенозирования.**

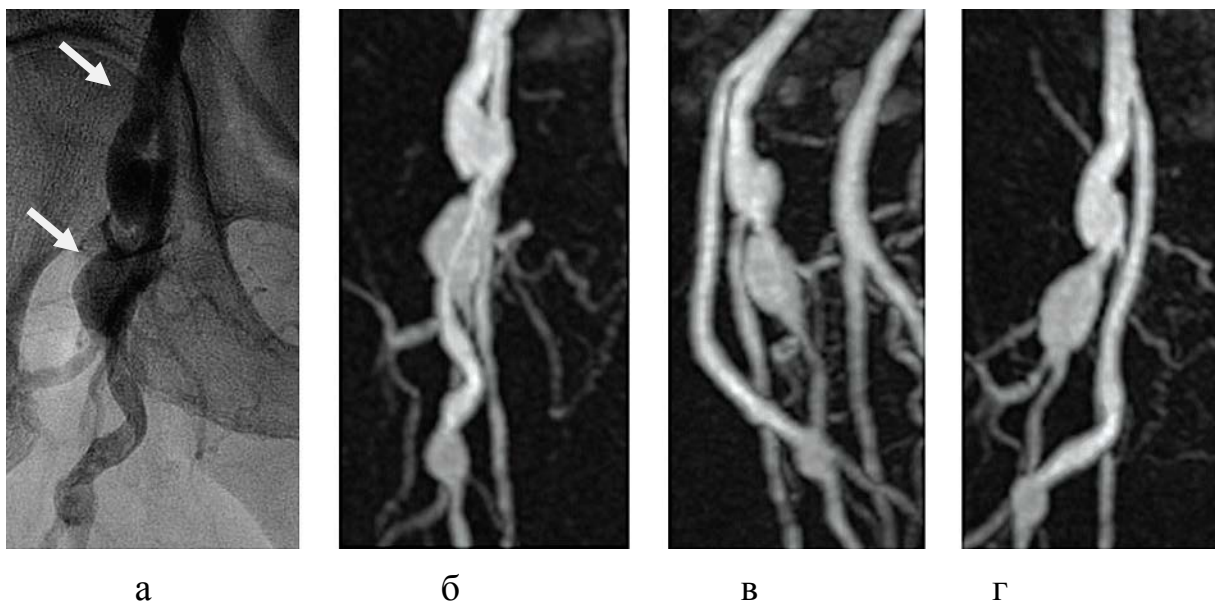
а, б) – рентгенконтрастные ангиограммы в прямой проекции на уровне подвздошно-бедренного сегмента: в связи с выраженным кальцинозом РКА не достаточно информативна

в) - фронтальная МР-ангиограмма на уровне подвздошно-бедренного сегмента- отчетливая визуализация сосудов.

г) - рентгеноконтрастная ангиограмма левой поверхностной бедренной артерии: в связи с выраженным кальцинозом РКА не информативна

д) – фронтальная МР-ангиограмма левой поверхностной бедренной артерии - отчетливая визуализация сосудов.

операции в различных, произвольно выбранных проекциях, что позволяло оценить конфигурационные особенности наложения сосудистых анастомозов (рис. 4.1.3).



**Рис. 4.1.3. Больной Н., 68 л.**

**Распространенный атеросклероз артерий нижних конечностей.**

**Состояние после неоднократных оперативных вмешательств (шунтирование, рещунтирование, пластика) на подвздошно-бедренном артериальном сегменте.**

а) — фрагмент РК-ангиограммы: подозрение на наличие двойной аневризмы в зоне подвздошно-глубокобедренного шунта.

б, в, г) — фрагменты МР-ангиограмм зоны шунтирования в различных проекциях: локальные расширения реконструированных сосудов обусловлены конфигурацией зон анастомозов «конец в бок»

## **4.2. Применение рентгеноконтрастной ангиографии после магнитно-резонансной ангиографии**

Данная группа объединила 16 пациентов, у которых по результатам первично выполненной МРА обнаруживалось сосудистое поражение нижних конечностей, нуждающееся в хирургической реваскуляризации и требующее тщательного планирования оперативного вмешательства. В этих случаях, учитывая нечастую способность МРА недостаточно точно визуализировать интересующие участки артерий, сосудистые хирурги считали необходимым выполнение РКА. При сравнении результатов проведенных МРА и РКА были обнаружены некоторые особенности МР-изображений просвета и стенки артерий.

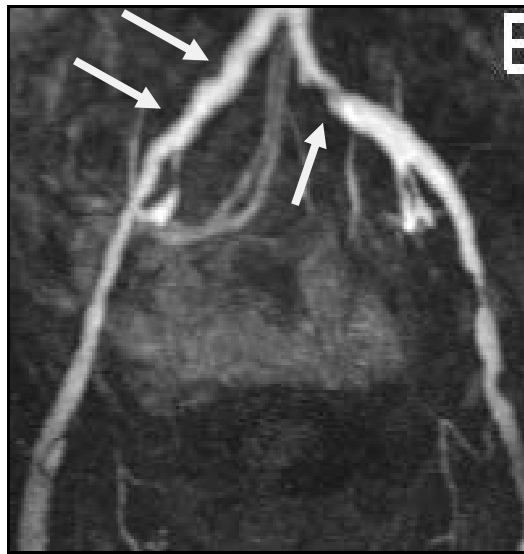
Недостаточная точность МР-представления метрических показателей была обусловлена неспособностью этого метода отражать обызвествления и визуализировать структуру сосудистой стенки (рис. 4.2.1). Эти особенности метода имели место в 4 наблюдениях.

Данные МРА в 3 случаях представляли завышение степени стеноза из-за искажения МР-сигнала от турбулентно измененного кровотока (рис. 4.2.2).

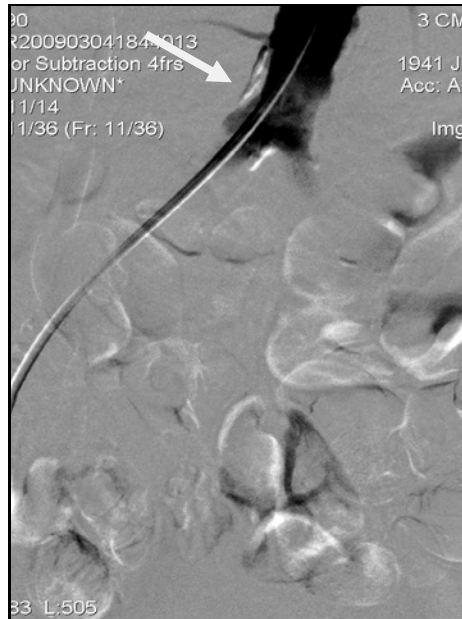
В 2 случаях МРА демонстрировала отсутствие контрастирования просвета артерии на уровне интравазального стента вследствие артефактности от металла, что имитировало окклюзию сосуда (рис. 4.2.3).

В 1 наблюдении МРА представляла ложное изображение стеноза в области анастомоза между артерией и протезом по линии шва, где использовалась синтетическая нить (рис. 4.2.4.).

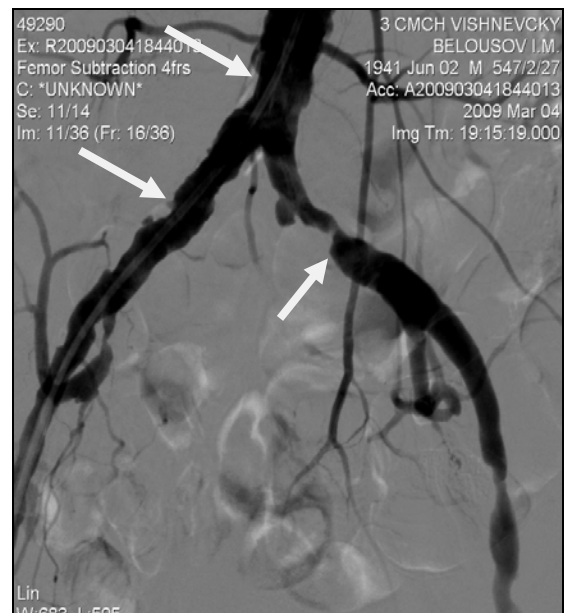Представленные недостатки МРА объясняют использование РКА с целью планирования хирургического вмешательства.



a



б



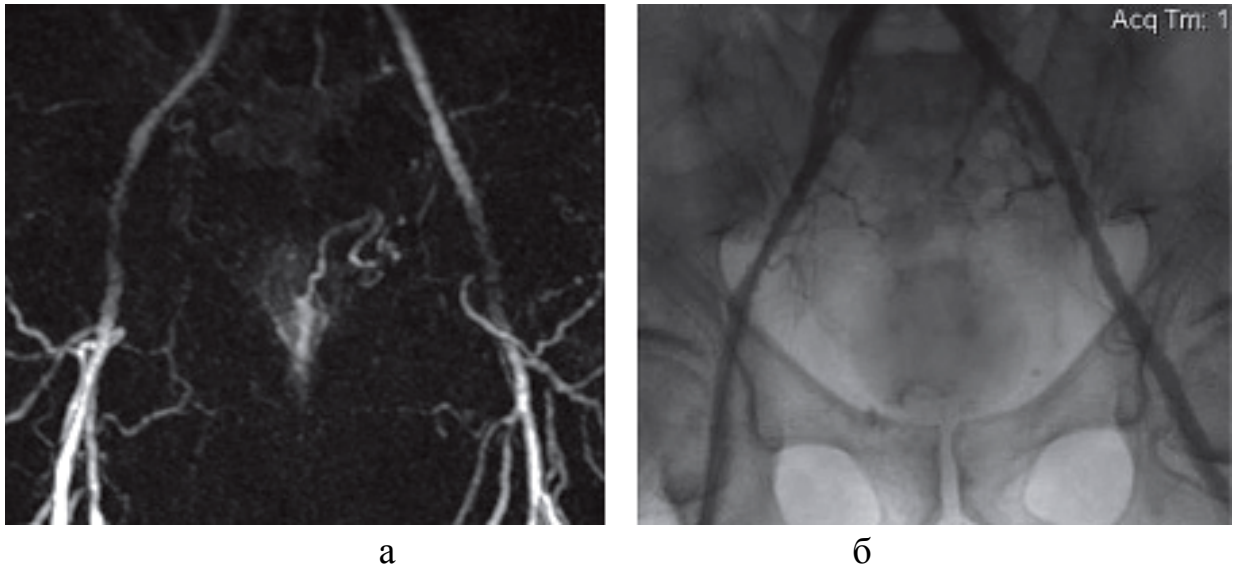
в

**Рис. 4.2.1. Больной Б., 73 года.**

**Выраженное атеросклеротическое поражение стенок подвздошных артерий.**

а) - фронтальная МР-ангиограмма: при исчерпывающем изображении кровотока не отражается структура сосудистой стенки

б), в) - рентгеноконтрастная ангиограмма в прямой проекции: отчетливо визуализируется кальциноз стенок общей подвздошной артерии



а

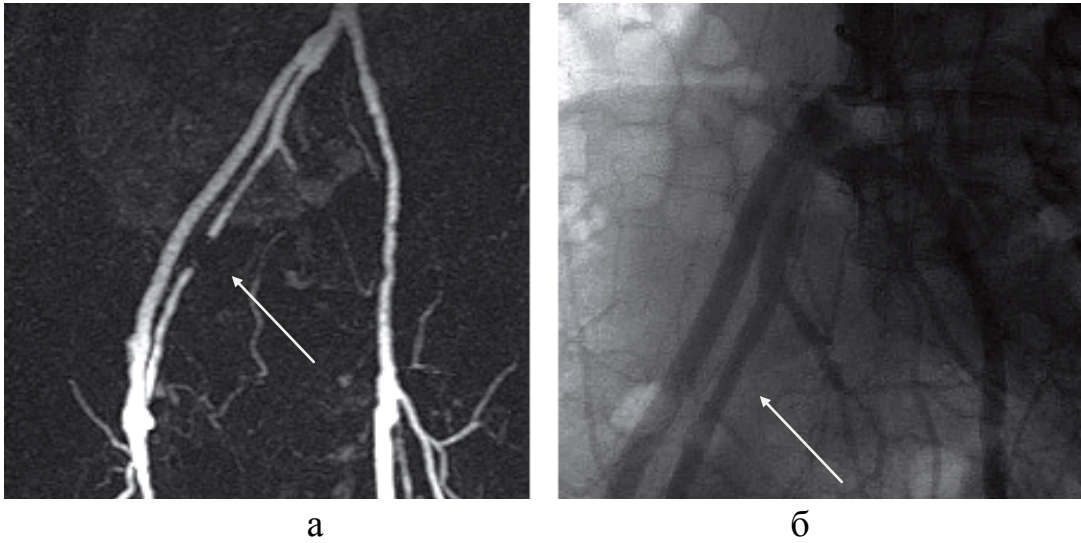
б

**Рис. 4.2.2. Больной П., 84 г.**

**Атеросклеротическое стенозирование подвздошных артерий.**

а — фрагмент МР-ангиограммы аортобедренного сегмента: вследствие турбулентности кровотока создается впечатление о субтотальном поражении обеих подвздошных артерий;

б — фрагмент РК-ангиограммы аортобедренного сегмента: реальная картина умеренно выраженного стенозирования подвздошных артерий



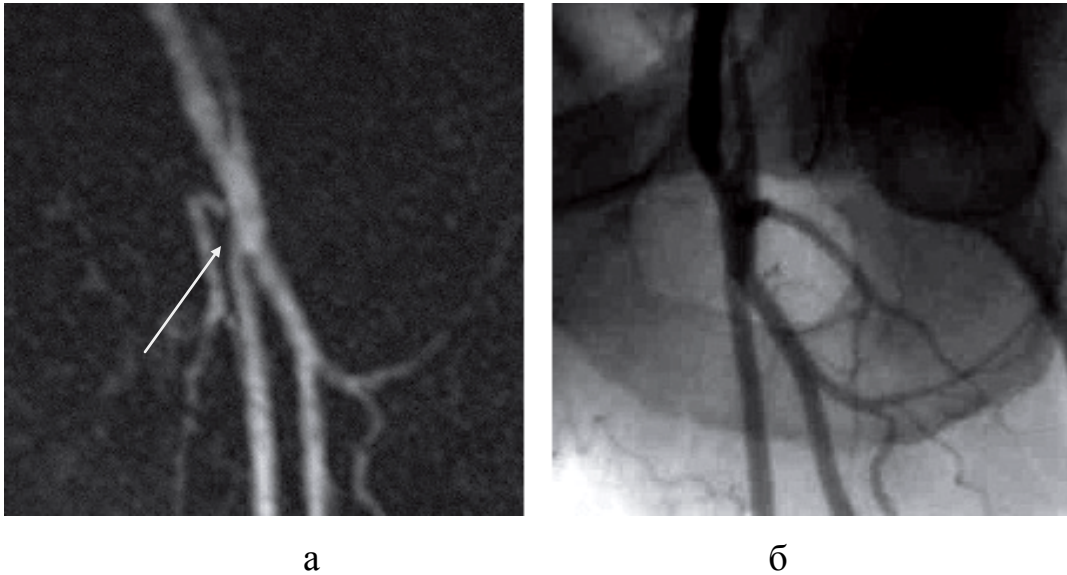
**Рис. 4.2.3. Больной Р., 79 л.**

**Состояние после операции аортобедренного шунтирования справа**

а — МР-ангиограмма аортобедренного сегмента: изображение ложной окклюзии правой подвздошной артерии на уровне стента, проходимость аортобедренного шунта не нарушена;

б — РК-ангиограмма аортобедренного сегмента: проходимость аортобедренного шунта и подвздошной артерии на всем протяжении не нарушена





**Рис. 4.2.4. Больной В., 70 л.**

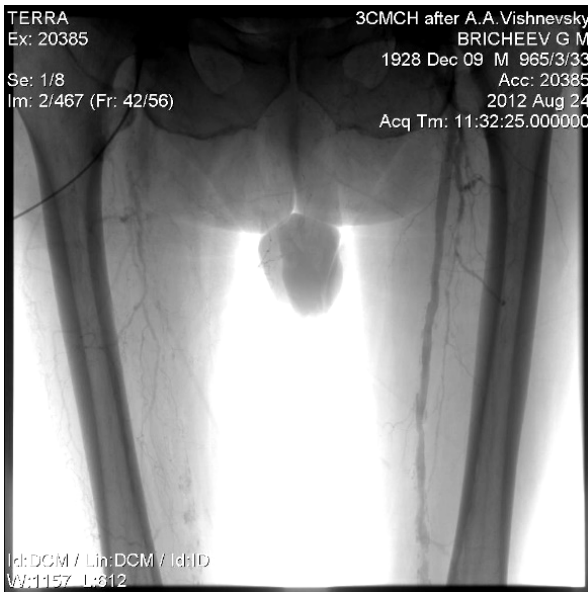**Состояние после аортобедренного шунтирования слева.**

а — фрагмент МР-ангиограммы аортобедренного сегмента слева: ложное изображение стеноза в области анастомоза между подвздошной артерией и протезом по линии синтетического шва (стрелка);

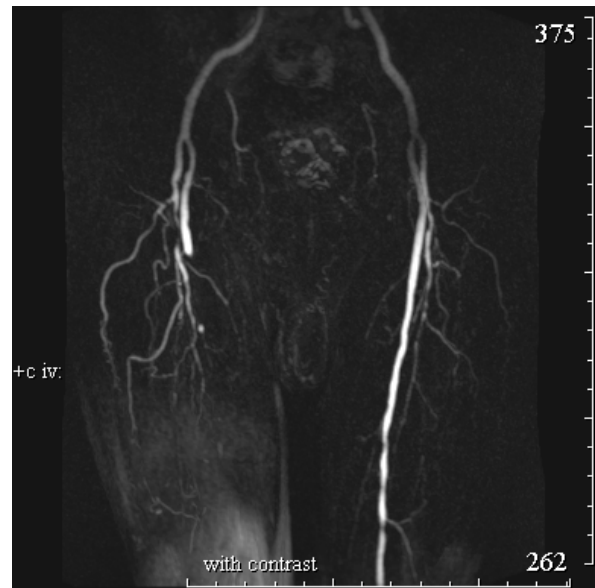б — фрагмент РК-ангиограммы аортобедренного сегмента слева: проходимость аортобедренного шунта на всем протяжении не нарушена.

В остальных 6 наблюдениях облитерирующих поражений артерий нижних конечностей результаты магнитно-резонансной томографии были сравнимы с результатами рентгенконтрастной ангиографии (рис. 4.2.5).

Таким образом, в диагностике облитерирующих поражений артерий нижних конечностей недостатками МРА в сравнении с РКА являются: большее время сканирования, невозможность проведения исследования у пациентов с наличием в организме ферромагнитных инородных тел (металлических имплантантов, осколков, электрокардиостимуляторов), высокая чувствительность к артефактам, большее время, необходимое для анализа изображений, невозможность выполнения исследования у больных с клаустрофобией. Кроме того, у этого метода выявлен ряд вышеуказанных особенностей, которые вносили ограничения в его применение.



а



б

**Рис. 4.2.5. Больной Б., 85 лет.**

**Окклюзия поверхностной бедренной артерии справа, множественные пристеночные сужения просвета левой поверхностной бедренной артерии.**

а) – рентгенконтрастная ангиограмма в прямой проекции

б) – фронтальная МР-ангиограмма

Данные исследований совпадают.

## **Глава 5. СРАВНИТЕЛЬНАЯ ЭФФЕКТИВНОСТЬ И АЛГОРИТМ ПРИМЕНЕНИЯ МАГНИТНО-РЕЗОНАНСНОЙ АНГИОГРАФИИ И РЕНТГЕНОКОНТРАСТНОЙ АНГИОГРАФИИ ПРИ ОБЛИТЕРИРУЮЩИХ ПОРАЖЕНИЯХ АРТЕРИЙ НИЖНИХ КОНЕЧНОСТЕЙ**

### **5.1. Сравнительная эффективность магнитно-резонансной и рентгеноконтрастной ангиографии в диагностике облитерирующих поражений артерий нижних конечностей.**

В оценку сравнительной информативности лучевых методов в характеристике облитерирующих заболеваний артерий нижних конечностей включены магнитно-резонансная ангиография и рентгеноконтрастная ангиография. Эти исследования в различном объеме проведены 213 пациентам с изучаемой патологией артерий нижних конечностей, как впервые обследованных, так и после ранее проведенного хирургического лечения.

Лучевая характеристика облитерирующих поражений артерий нижних конечностей включала метрические показатели просвета сосуда, определение типа патологии (стеноз / окклюзия), и ее уровня.

Сравнительная эффективность указанных методов в характеристике облитерирующих поражений артерий нижних конечностей представлена в табл. 3.5.1.

Как следует из табл. 3.5.1., оба анализируемых метода (магнитно-резонансная ангиография и рентгеноконтрастная ангиография) обладали одинаковой эффективностью в характеристике облитерирующих заболеваний артерий нижних конечностей. Магнитно-резонансная ангиография была более информативна в оценке состояния артерий дистального русла нижних конечностей. Этот метод так же

**Сравнительная эффективность лучевых методов  
в характеристике облитерирующих поражений артерий нижних  
конечностей (n=213)**

Диагностический метод	Количество наблюдений (абс.)				Оценка метода (%)	
	ИП	ЛО	ЛП	ИО	Se	Sp
Магнитно-резонансная ангиография (n=157)	87	6	8	56	93,5	87,5
Рентгеноконтрастная ангиография (n=98)	58	5	4	31	92,1	88,5

где: ИП – истинноположительные результаты,

ЛО – ложноотрицательные результаты,

ЛП – ложноположительные результаты,

ИО – истинноотрицательные результаты,

Se – чувствительность =  $(ИП/ИП+ЛО) \times 100\%$ ;

Sp – специфичность =  $(ИО/ИО+ЛП) \times 100\%$ .

имел преимущество за счет возможности просмотра изображения в различных проекциях в процессе постпроцессорной обработки. Кроме того, к преимуществам МР ангиографии можно отнести его неинвазивность (отсутствие лучевой нагрузки, отсутствие йода в парамагнитных контрастных веществах и более щадящий режим проведения исследования). На эффективность магнитно-резонансной ангиографии, в свою очередь, существенное влияние оказывало искажение МР-сигнала от турбулентно измененного кровотока, а также наличие артефактов от металла в зоне интравазального стента, ложное

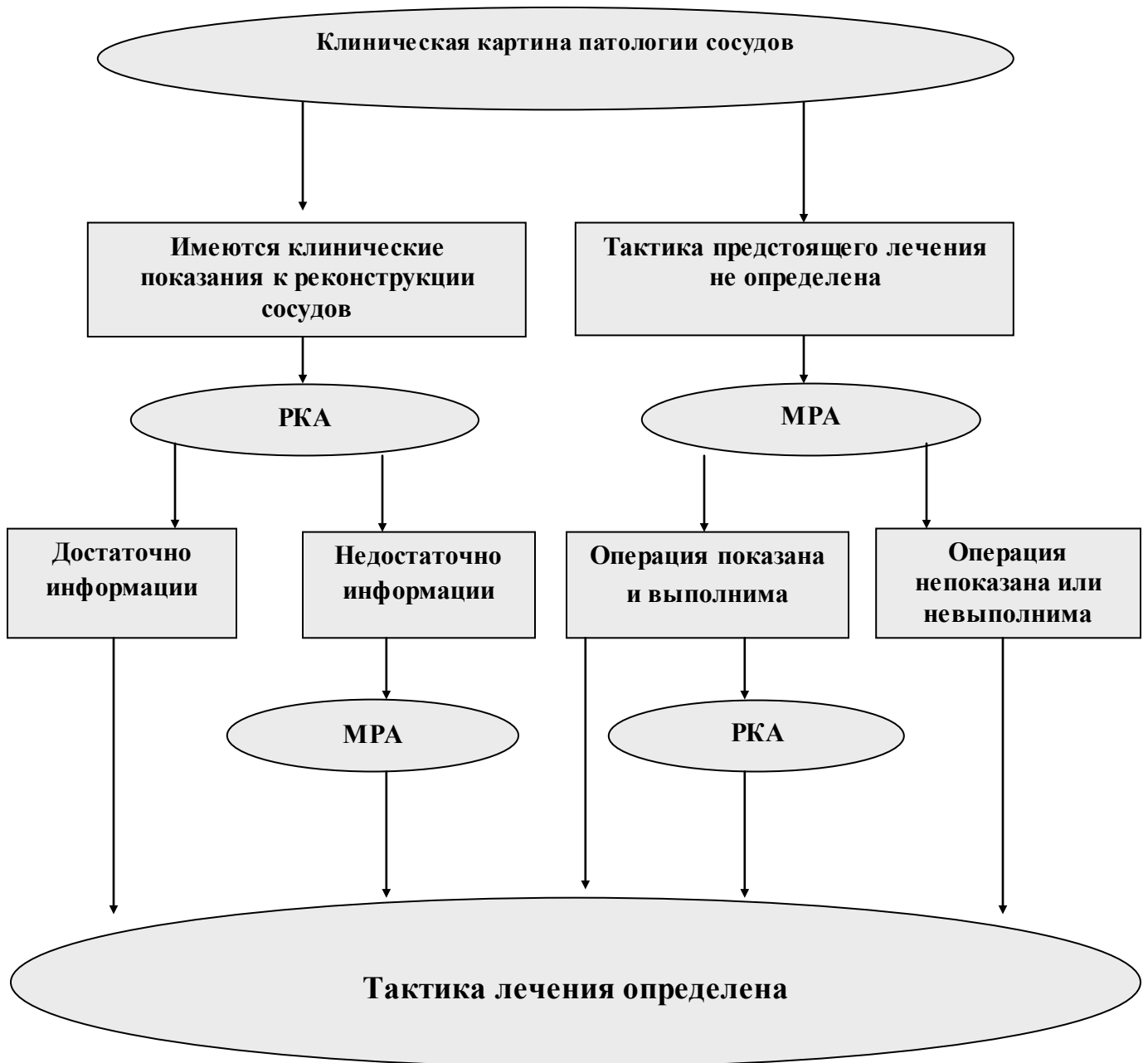
изображение стеноза в области анастомоза между артерией и протезом по линии шва при использовании синтетической нити. Ошибочные заключения, сделанные по результатам рентгеноконтрастного исследования артерий нижних конечностей, касались анализа поражения сосудистого русла голени и стопы. Немногочисленные ложноположительные результаты были связаны с неправильной интерпретацией изображений артерий, подвергшихся оперативным вмешательствам (шунтирование, рещунтирование, пластика).

В подавляющем большинстве случаев с помощью обоих методов было возможным точное измерение всех метрических показателей просвета сосудов, определение типа и уровня патологии. При комплексном применении ошибки одного метода нивелировались другим. На основании чего, можно с уверенностью утверждать, что в диагностике облитерирующих заболеваний артерий нижних конечностей магнито-резонансная ангиография и рентгеноконтрастная ангиография при досконально определенных показаниях могут эффективно применяться, как в виде самостоятельных диагностических методов, так и совместно, в качестве взаимодополняющих исследований.

## **5.2. Алгоритм применения магнито-резонансной и рентгеноконтрастной ангиографии при облитерирующих поражениях артерий нижних конечностей.**

Анализ результатов представленных лучевых исследований и изменяющейся последовательности применения методов позволил разработать алгоритм обследования больных с окклюзионно-стенотической патологией сосудов нижних конечностей.

Схема последовательности диагностических мероприятий при ведении больных с облитерирующим поражением артерий нижних конечностей показана на рис. 5.2.1.



**Рис. 5.2.1.** Алгоритм применения магнитно-резонансной ангиографии и рентгеноконтрастной ангиографии в диагностике облитерирующих поражений артерий нижних конечностей

Представленная на схеме последовательность диагностических приемов была следующей. Пациентам с клинической картиной облитерирующих поражений артерий нижних конечностей при наличии клинических показаний к реконструкции сосудов выполняли рентгенконтрастное ангиографическое исследование. В случае получения исчерпывающей информации после проведения РКА определяли тактику лечения в каждом конкретном случае. При недостаточной информативности результатов РКА в оценке состояния изучаемых артерий или в трудных для диагностики случаях, когда применение только РКА было недостаточным, рекомендовалось проведение МРА, после чего определяли тактику лечения.

Пациентам с клинической картиной облитерирующих поражений артерий нижних конечностей при отсутствии клинических показаний к реконструкции сосудов выполняли магнитно-резонансную ангиографию. По результатам МРА оценивали показания и возможность проведения оперативного вмешательства. В случаях, когда операция показана и выполнима, в части случаев по показаниям, проводили РКА для тщательного планирования оперативного вмешательства.

Представленный дифференцированный подход применения лучевых методов предусматривает определение тактики лечения этой категории больных на основе рационального применения МРА и РКА в зависимости от клинической картины заболевания, результатов предшествующего лучевого обследования и проведенного лечения. Разработанная диагностическая тактика способствовала улучшению результатов лечения этого заболевания в каждом конкретном случае.



## ЗАКЛЮЧЕНИЕ

Актуальность изучения проблемы облитерирующих заболеваний артерий нижних конечностей обусловлена тем, что эта патология занимает одно из ведущих мест в структуре заболеваемости, стойкой нетрудоспособности, инвалидности и летальности.

В подавляющем большинстве случаев жалобы пациентов при патологии артерий нижних конечностей обусловлены стенозами или окклюзией атеросклеротической или другой природы.

Больные с облитерирующими поражениями артерий нижних конечностей требуют хирургического или консервативного лечения основанного на своевременном получении достоверной информации о состоянии сосудистого русла интересующей области. Для определения тактики лечения необходима точная диагностика, включающая определение локализации и протяженности пораженного отдела артерии, а также степени облитерации сосуда.

Основу диагностики изучаемого заболевания составляют лучевые методы. Для первичного определения локализации и гемодинамической значимости поражения используются простые неинвазивные методики, такие как доплерография, дуплексная сонография и плетизмография. Несомненными преимуществами ультразвуковых методов исследования являются безопасность, экономичность и доступность; главными недостатками – субъективность оценки и подверженность артефактам. Классическим методом визуализации артерий нижних конечностей является рентгеноконтрастная ангиография. Ее принято считать методом точной морфологической оценки сосудистого русла, необходимым для адекватного планирования лечебной тактики, включая медикаментозную терапию, эндоваскулярные вмешательства и хирургическое лечение. Однако, инвазивность метода, возможность развития нефротоксических и аллергических реакций на введение йодсодержащих контрастных

веществ, а также высокая лучевая нагрузка ограничивают ее применение и требуют строго отбора пациентов на исследование. В отличие от рентгеноконтрастной ангиографии, компьютерно-томографическая ангиография относится к неинвазивным методам. Но ее применение также связано с ионизирующим излучением и риском развития нефротоксических и аллергических реакций на контрастное вещество. К недостаткам метода также относятся длительность реконструкции изображений и трудности оценки стенотических поражений при выраженной кальцинации сосудистой стенки.

Внедрение синхронных фазовых катушек и сверхбыстрых последовательностей в магнитно-резонансной ангиографии позволили исследовать артерии нижних конечностей за короткое время и с небольшим количеством парамагнитного контрастного вещества. Метод еще нуждается в более строгой стандартизации для оценки его реальной диагностической точности. Однако он уже в настоящее время позиционирован как метод выбора для неинвазивной диагностики патологии артерий нижних конечностей. Предложено несколько методик выполнения магнитно-резонансной ангиографии сосудистого русла нижних конечностей. Среди них доминирует трехмерная контрастная МРА с болюсным введением контрастного вещества.

Анализ данных литературы показывает, что в настоящее время нет четкой стандартизации применения различных методов лучевой диагностики облитерирующих поражений артерий нижних конечностей, вследствие чего страдает качество диагностики и последующего лечения. Кроме того, отсутствует единое мнение относительно объема и последовательности применения представленных лучевых методов при первичной диагностике облитерирующих поражений артерий нижних конечностей и в процессе их лечения. Дискутабельными остаются вопросы зависимости тактики хирургического лечения от результатов лучевого обследования этой категории больных. Лучевые показания к

использованию того или иного метода лечения до сих пор окончательно не определены.

Обследовано 213 пациентов с облитерирующими поражениями артерий нижних конечностей. Их возраст варьировал от 42 до 97 лет, при этом доминировала возрастная категория «71-80 лет», она составила 38,5% всех наблюдений.

При лучевом обследовании применяли магнитно-резонансную ангиографию (54%) и рентгенконтрастную ангиографию (26,3%), а также оба метода в комплексе (19,7%). В результате лучевого обследования все больные с облитерирующими поражениями артерий нижних конечностей были распределены по уровню, степени поражения и другим признакам. В этом распределении превалировал многоэтажный тип поражения – 51,6%.

У 179 больных с облитерирующими заболеваниями артерий нижних конечностей было осуществлено хирургическое лечение. При этом рентгенэндоваскулярные лечебные манипуляции (46%) преобладали над открытыми операциями и сложными ангиопластическими вмешательствами (38%) в 1,2 раза. Консервативное лечение проводилось только в 16% случаях, что объясняется ранней стадией заболевания, наличием противопоказаний к операции и несостоятельностью дистального сосудистого русла.

В каждом случае диагноз, основанный на данных лучевого обследования, верифицировался результатами операционного вмешательства, комплекса диагностических исследований и динамического наблюдения.

В послеоперационном периоде магнитно-резонансная ангиография и рентгеноконтрастная ангиография применялись для контроля за эффективностью выполненного вмешательства.

Показаниями к проведению магнитно-резонансной ангиографии, как самостоятельного метода диагностики облитерирующих поражений артерий нижних конечностей были: отсутствие показаний к

рентгеноконтрастной ангиографии после клинического и ультразвукового обследования (75 больных - 65,2%); контроль эффективности проведенного лечения и выявление динамических изменений после различных хирургических вмешательств на артериях нижних конечностей (34 пациента - 29,5%); невозможность выполнения рентгеноконтрастной ангиографии вследствие тиреотоксикоза, аллергической реакции на йодсодержащие препараты и др. (6 пациентов - 5,3%).

Результаты обследования представленных 115 пациентов с облитерирующими поражениями артерий нижних конечностей позволили распределить пациентов на следующие группы: гемодинамически незначимые изменения при первичном исследовании с показаниями к консервативной терапии (42 пациента - 36,5%); гемодинамически значимые изменения с показаниями к выполнению хирургического лечения (21 больной - 18,2%); гемодинамически значимые изменения с противопоказаниями к выполнению хирургического лечения (11 больных - 9,7%); сохранность кровотока при послеоперационном наблюдении с показаниями к продолжению консервативной терапии (25 - 21,7%); нарушение кровотока в зоне оперативного вмешательства с показаниями к хирургическому лечению (16 больных - 13,9%). У этих больных магнитно-резонансная ангиография являлась самостоятельным диагностическим методом, достаточно информативным для принятия решения о тактике дальнейшего лечения.

Рентгеноконтрастная ангиография, как самостоятельная диагностическая манипуляция являлась эффективным методом уточнения диагноза у 56 (26,3%) пациентов с клинической и ультразвуковой картиной выраженных облитерирующих поражений сосудов нижних конечностей, определения показаний для проведения рентгеноэндоваскулярных вмешательств, открытых шунтирующих и сложных ангиопластических операций.

Комплексная магнитно-резонансная и рентгеноконтрастная ангиография проведена 42 пациентам (32,5%). Показаниями к МРА служили следующие результаты предшествующей РКА: недостаточная визуализация дистального сосудистого русла и сложное сосудистое поражение, требующее многопроекционного визуального анализа. Показаниями к РКА после проведенной МРА были: обнаружение при МРА сосудистого поражения, требующего хирургической реваскуляризации и недостаточная информативность МРА, обусловленная особенностями метода.

В обнаружении и характеристике облитерирующих поражений артерий нижних конечностей чувствительность МР ангиографии составляла 93,5%, специфичность - 87,5%; РК ангиографии - 92,1% и 88,5% соответственно.

К преимуществам МР ангиографии можно отнести: способность метода визуализировать артерии голени и стопы, возможность просмотра изображения в различных проекциях в процессе постпроцессорной обработки, отсутствие лучевой нагрузки, отсутствие йода в парамагнитных контрастных веществах и более щадящий режим проведения исследования. Недостатками метода были: искажение МР-сигнала от турбулентно измененного кровотока, наличие артефактов от металла в зоне интравазального стента, ложное изображение стеноза в области анастомоза между артерией и протезом по линии шва при использовании синтетической нити.

Таким образом, при комплексном применении МРА и РКА ошибки одного метода нивелировались другим. На основании чего, можно с уверенностью утверждать, что в диагностике облитерирующих заболеваний артерий нижних конечностей магнитно-резонансная ангиография и рентгеноконтрастная ангиография при досконально определенных показаниях могут эффективно применяться, как в виде

самостоятельных диагностических методов, так и совместно, в качестве взаимодополняющих исследований.

Разработанный алгоритм ведения больных с облитерирующими поражениями артерий нижних конечностей учитывает дифференцированное применение как магнитно-резонансной, так и рентгеноконтрастной ангиографии на различных этапах диагностики и лечения этого заболевания. При этом выбор способа лечения изучаемого заболевания в основном зависел от результатов своевременно проведенных лучевых исследований, как при первичном обследовании, так и в процессе послеоперационного наблюдения.

## ВЫВОДЫ

1. В диагностике облитерирующих заболеваний артерий нижних конечностей рентгеноконтрастная ангиография и магнитно-резонансная ангиография являются эффективными методами лучевого исследования. В выявлении и характеристике этого поражения чувствительность и специфичность магнитно-резонансной томографии составляют соответственно 93,5% и 87,5%, рентгеноконтрастной ангиографии – 92,1% и 88,5%.

2. Основными показаниями для проведения магнитно-резонансной томографии у больных с облитерирующими заболеваниями артерий нижних конечностей являются: неопределенность данных предшествующего клинического и лучевого обследования, клиническая картина поражения дистального сосудистого русла, контроль состояния артерий после перенесенных хирургических вмешательств, невозможность выполнения рентгеноконтрастной ангиографии.

3. Комплексное обследование больных с облитерирующими поражениями артерий нижних конечностей с использованием магнитно-резонансной ангиографии и рентгеноконтрастной ангиографии является оптимальным в своевременной диагностике этого заболевания, что способствует индивидуализированному планированию адекватных лечебных мероприятий.

4. Разработанный алгоритм применения магнитно-резонансной и рентгеноконтрастной ангиографии в диагностике облитерирующих поражений артерий нижних конечностей, позволяет с высокой степенью точности устанавливать диагноз, уточнять тактику дальнейшего ведения больных и, в целом, способствует улучшению результатов лечения этого заболевания.

5. Дифференцированный выбор индивидуальной схемы этапного лучевого обследования с применением магнитно-резонансной и

рентгеноконтрастной ангиографии, осуществляемый согласно разработанному алгоритму, способствует оптимизации всего комплекса лечебно-диагностических мероприятий при облитерирующих поражениях артерий нижних конечностей.



## ПРАКТИЧЕСКИЕ РЕКОМЕНДАЦИИ

1. При применении магнитно-резонансной ангиографии в диагностике облитерирующих поражений артерий нижних конечностей следует учитывать особенности этого метода. Его достоинствами являются: отсутствие лучевой нагрузки – неинвазивность; отсутствие йода в парамагнитных контрастных веществах; способность визуализации сложных послеоперационных сосудистых взаимоотношений и дистального артериального русла нижних конечностей. К недостаткам метода относятся: недостаточная способность отражать обызвествления и визуализировать структуру сосудистой стенки; завышение степени стеноза из-за искажения МР-сигнала от турбулентно измененного кровотока; ложное отображение окклюзии или стеноза сосуда на уровне интравазального стента вследствие артефактности от металла или от синтетической нити сосудистого шва; невозможность проведения исследования у пациентов с ферромагнитными инородными телами и в первый триместр беременности

2. В процессе обследования и лечения больных с облитерирующими поражениями артерий нижних конечностей необходимо придерживаться следующей лучевой тактики:

I этап – первичное обследование с целью определения дальнейшей диагностической и лечебной тактики - ультразвуковое исследование;

II этап – углубленное обследование с целью определения выбора способа лечения - магнитно-резонансная ангиография (рентгеноконтрастная ангиография, компьютерно-томографическая ангиография – по показаниям);

III этап – лучевой мониторинг в послеоперационном периоде – ультразвуковое исследование, магнитно-резонансная ангиография

(компьютерно-томографическая ангиография, рентгеноконтрастная ангиография – по показаниям).

**СПИСОК ЛИТЕРАТУРЫ**

1. Абакумова Ю.В., Ардаматский Р.А. Морфологические, функциональные, инфекционные и клинические аспекты атерогенеза // Международный медицинский журнал. 2000. № 6. С. 522 - 524.
2. Абалмасов К.Г., Бузиашвили Ю.И., Морозов К.М. Качество жизни больных с хронической ишемией нижних конечностей // Ангиол. и сосуд. хир. 2004. №2. С.8-13.
3. Айриян П.Э., Бахтиозин Р.Ф., Джорджикия Р.К. Цветовое дуплексное сканирование в морфологической и функциональной диагностике окклюзирующих заболеваний артерий нижних конечностей // Ангиол. и сосуд. хир. 2004. №2. С.45-49.
4. Атьков О.Ю., Зудин А.М., Учкин И.Г. Возможности ультразвукового дуплексного сканирования во время выполнения рентгеноэндоваскулярных вмешательств на периферических артериях // REJR. 2012. Т.2, №.2. С. 40 - 40.
5. Алексеева Л.В. Закономерности изменения регионарной гемодинамики при хирургическом лечении хронической ишемии нижних конечностей // Автореф. дисс. ... канд. мед. наук. Иркутск. 2000. 25 с.
6. Аракелян В.С., Демидова О.А., Сергеев С.Ю. Современная стратегия лечения пациентов с хронической ишемией нижних конечностей: трансатлантический международный консенсус // Ангиол. и сосуд. хир. 2009. №3. С.127-133.
7. Артюхина Е.Г., Щербюк А.Н., Синицын В.Е. и др. Возможности томографических методов диагностики и трехмерного анализа изображений аневризм брюшной аорты // Ангиол. и сосуд. хир. 2004. №1. С. 55-61.
8. Батов А.З. Комплексное лечение больных с хронической критической ишемией нижних конечностей на фоне сахарного диабета. Автореф. дис. ... канд. мед. наук. М. 2012. 25 с.

9. Белов Ю.В. Руководство по сосудистой хирургии с атласом оперативной техники . М.: ДеНово. 2001. 448 с.
10. Бельков Ю.А., Макеев А.Г., Шинкевич Э.В. Гнойно-септические осложнения реконструктивных операций у больных с хронической ишемией нижних конечностей // Хирургия. 2004. № 4. С.13-15.
11. Белякин С.А., Кохан Е.П., Мироненко Д.А. Хроническая абдоминальная ишемия. М.: БИНОМ. 2014. – 168 с.
12. Берто М., Лос С., Лобау Д. Сосудистая хирургия. - М.: ГЭОСТАР-Медиа. 2009. 294 с.
13. Бокерия Л.А. Микрохирургия при поражении артерий дистального русла нижних конечностей. М.: Изд-во НЦССХ им. А.Н. Бакулева РАМН. 2004. 372 с.
14. Бокерия Л.А., Гудкова Р.Г. Сердечно-сосудистая хирургия. М.: Изд-во НЦССХ им. А.Н. Бакулева РАМН. 2001. 214 с.
15. Васильев А.Ю., Малый А.Ю., Серов Н.С. Анализ данных лучевых методов исследования на основе принципов доказательной медицины. М.: ГЭОТАР-Медиа. 2008. – 184 с.
16. Васильев А.Ю., Егорова Е.А. Лучевая диагностика пороков и болезней культей нижних конечностей. М.: Медицина. 2008. 208 с.
17. Вишневский А.Н., Краковский И.И., Золотаревский В.Я. Облитерирующие заболевания артерий конечностей. М.: Медицина. 1972. 247 с.
18. Володюхин М. Ю., Михайлов И.М., Ибатулин М.М., Малиновский М.Н. Гадовист: альтернативное контрастное вещество для дигитальной субтракционной ангиографии // Вестн. межрегион. клин. диагн. центра. 2003. Т.2, №1. – С.57-62.
19. Володюхин М. Ю. Магнитно-резонансная ангиография в диагностике окклюзирующих заболеваний артерий нижних конечностей. Автореф. дис. ... канд. мед. наук. М. 2005. 24 с.

20. Вольф К.Ю. Лучевая диагностика. Артерии и вены. М.: МЕДперсс-информ. 2011. 320 с.
21. Восканян Ю.Э., Вырвыхвост А.В., Вафин А.З. и др. Магнитно-резонансная ангиография в диагностике облитерирующих поражений артерий подколено-бедренного сегмента // Ангиол. и сосуд. хир. 2001. №1. С.19-25.
22. Гавриленко А.В. Тактика хирургического лечения больных с критической ишемией нижних конечностей IV степени // Анналы хирургии. 2010. № 3. С.5-7.
23. Гавриленко А.В., Скрылев С.И. Хирургическое лечение больных с критической ишемией нижних конечностей: трансатлантический международный консенсус. М. 2005. 176 с.
24. Гавриленко А.В., Воронов Д.А., Фомичева И.И. Генно-инженерные технологии стимуляции ангиогенеза в лечении хронической ишемии нижних конечностей // Анналы хирургии. 2005. № 4. С.5-7.
25. Галански М., Прокоп М. Спиральная и многослойная компьютерная томография. М.: МЕДперсс-информ. 2007. 218 с.
26. Галстян Г. Р., Анциферов М.Б. Диабетическая макроангиопатия нижних конечностей клиника, диагностика, тактика лечения // Сахар. диабет. 2001. №2. С.10-13.
27. Гуч А.А., Верещагин С.В., Кондратюк В.А. Определение показаний к первичному рентгеноэндоваскулярному протезированию артерий подвздошно-бедренного сегмента // Эхография. 2000. №1. С.155-158.
28. Дадвани С.А., Сеницын Е.Г., Артюхина Е.А. Тимонина В.Е. Новые методы лучевой диагностики в реконструктивной хирургии, брюшной аорты и периферических артерий // Ангиол. и сосуд. хир. 2000. № 3. С.46-47.

29. Де Донато Г., Вебер Г., Де Донато Дж. Аорто-бифеморальное шунтирование по методике MIDAS // *Ангиол. и сосуд. хир.* 2002. №8. С.48-56.
30. Демина Т.Р., Корда Л.В., Ушаков В.Л. Сравнительная оценка возможностей ангиографии, ультразвуковой доплерографии и компьютерной томографии в обследовании пациентов с синдромом Лериша // *Дальневосточный медицинский журнал.* 2004. №1. С.11-13.
31. Диагностика и лечение больных с заболеваниями периферических артерий: Российские рекомендации. М.: Российское общество ангиологов и сосудистых хирургов. 2010. 155 с.
32. Дуданов И.П. Критическая ишемия нижних конечностей в преклонном и старческом возрасте. Петрозаводск. 2009. 82 с.
33. Затевахин И.И., Кошкин В.М., Золкин В.Н., Кунижев А.С. Отдаленные результаты реконструктивных операций при хронических облитерирующих заболеваниях артерий нижних конечностей // *Ангиол. и сосуд. хир.* 2001. №3. С. 62-64.
34. Затевахин И.И., Юдин Р.Ю., Комраков В.Е. Облитерирующий тромбангит. М. 2002. 317 с.
35. Золоев Г.К. Специфические осложнения полузакрытой эндартерэктомии из подвздошных артерий // *Ангиол. и сосуд. хир.* – 2006. Т.12, №4. С. 121-126.
36. Золоев Г.К. Облитерирующие заболевания артерий. Хирургическое лечение и реабилитация больных с утратой конечности. М.: Медицина. 2004. 432 с.
37. Игнатъев И.М. Обзор материалов 23-го Всемирного конгресса Международного союза ангиологов // *Ангиол. и сосуд. хир.* 2009. Т.15, № 1. С. 41-45.
38. Ильинский О.Э., Швальб П.Г. Дуплексное сканирование основной диагностический метод в определении показаний к операциям в

регионе глубокой бедренной артерии // Ангиол. и сосуд. хир. 1995. №2. С.10-10.

39. Иоскевич Н.Н. Лечение осложнений реконструктивных артериальных операций в хирургии атеросклеротических поражений артерий нижних конечностей // Вестник хирургии. 2004. Т.163, № 5. С. 132-135.

40. Кавталадзе З.А. Эндопротезирование аневризм брюшной аорты и подвздошных артерий // Международный журнал интервенционной кардиоангиологии. 2003. № 1. С. 54-61.

41. Казанчян П.О., Попов В.А., Дебелый Ю.В. Отдаленные результаты аорто-бедренных и подвздошно-бедренных реконструкций // Ангиол. и сосуд. хир. 2001. №3. С.74-76.

42. Карпенко А.А., Арзамасцев Д.Д., Романов А.С., Круглыхин И.В. Пути повышения эффективности баллонной ангиопластики периферических артерий // Международный журнал интервенционной кардиоангиологии. 2008. №14. С53-57.

43. Каримов З.З. Поясничная симпатэктомия и длительная внутриартериальная катетерная терапия в хирургии критической ишемии нижних конечностей. // Хирургия Узбекистана. 2004. №1. С 43-45.

44. Кислов Э.Е., Панфилов С.Д., Дедикова Т.Н., Коваль О.А. Сравнительная оценка методов прогнозирования эффективности поясничной симпатэктомии у пациентов с критической ишемией нижних конечностей // Ангиол. и сосуд. хир. 2009. №1. С.138-141.

45. Коков Л.С., Капранов С.А., Долгушин Б.И. и др. Сосудистое и внутриорганное стентирование. М.: Издательский дом «ГРААЛЬ». 2003. 384 с.

46. Комаров А.Л., Панченко Е.Л., Деев А.Д. и др. Течение перемежающейся хромоты и прогноз больных атеросклеротическим поражением артерий нижних конечностей. Анализ результатов проспективного наблюдения. // Ангиол. и сосуд. хир. 2000. №2. С.9–18.

47. Константинов Б.А., Миланов Н.О., Гавриленко А.А. и др. Хирургическое лечение хронической критической ишемии нижних конечностей при несостоятельности дистального сосудистого русла. // Груд. и серд.-сосуд. хирургия. 2001. №3. С.58-63.
48. Кохан Е.П. Хроническая ишемическая болезнь нижних конечностей. Диагностика и лечение. М. 2010. 163 с.
49. Кохан Е.П., Заварина И.К. Избранные лекции по ангиологии М.: Наука. 2006. 470 с.
50. Кохан Е.П., Пинчук О.В, Савченко С.В. Ранние тромботические осложнения после бедренно-подколенного шунтирования // Ангиол. и сосуд. хир. 2001. №2. С.83-87.
51. Кошкин В.М. Консервативное лечение хронической артериальной недостаточности нижних конечностей. М.: Медиа Медика. 2003. 232 с.
52. Кошкин В.М., Стойко Ю.М. Стратегия и тактика консервативной терапии больных хроническими облитерирующими заболеваниями артерий нижних конечностей // Ангиол. и сосуд. хир. 2005. №1. С.132-135.
53. Кротовский Г.С., Зудин А.М., Учкин И.Г. и др. Медикаментозное лечение хронической критической ишемии нижних конечностей // Русский медицинский журнал. 2010. №17. С.1046-1048.
54. Кудрявцева А.В., Труфанов Г.Е., Ерофеева А.А. Компьютерно-томографическая ангиография в диагностике облитерирующих заболеваний артерий нижних конечностей // REJR. 2012. Т.2, №.2. С. 291-292.
55. Кузнецов М.Р., Кокин В.М., Каралкин А.В. и др. Предоперационная подготовка микроциркуляторного русла у больных с облитерирующим атеросклерозом артерий нижних конечностей // Ангиол. и сосуд. хир. 2005. Т11, №. С. 19-24.



56. Кузнецов М.Р., Кошкин В.М., Болдин Б.В. Прогнозирование отдаленных результатов оперативного лечения больных с облитерирующим атеросклерозом артерий нижних конечностей // Ангиол. и сосуд. хир. 2008. №1. С.106-112.
57. Леменев В. Л., Покровский А.В., Сапелкин С.В. Клиническая и ультразвуковая диагностика острых венозных тромбозов // Хирургия. Журнал имени Н. И. Пирогова. 2008. № 5. С. 11-16.
58. Лосев Р.З., Куликова А.Н., Тихонова Л.А. Современные взгляды на диабетическую ангиопатию нижних конечностей // Ангиол. и сосуд. хир. 2006 . №1. С.25–31.
59. Максимов А.В., Ахунова С.А. Гемодинамическая характеристика дистальных анастомозов в отдаленные сроки после аортобедренной реконструкции // Ангиол. и сосуд. хир. 2004. №2. С.51-53.
60. Малахов Ю.С., Аверьянов Д.А., Иванов А.В. Анализ результатов хирургического лечения больных с гнойно-некротическими поражениями нижних конечностей ишемического генеза // Ангиол. и сосуд. хир. 2009. №1. С. 133-137.
61. Малаховский В.Н., Труфанов Г.Е., Рязанов В.В. Радиационная безопасность рентгенологических исследований // СПб: ЭЛБИ-СПб. 2007. 104 с.
62. Маметьева И.А., Обельчак И.С., Акимов А.В., Никишов А.Н. Оценка результатов реконструктивных оперативных вмешательств на магистральных и периферических артериях нижних конечностей: МСКТ-ангиография // REJR. 2012. Т.2, №.2. С. 334-335.
63. Марусина М.Я. Современные виды томографии. СПб: СПбГУ ИТМО. 2006. 132 с.
64. Матиас Хофер. Компьютерная томография. М.: Медицинская литература. 2008. 224 с.

65. Матиас Хофер. Цветовая дуплексная сонография. М.: Медицинская литература. 2007. 108 с.
66. Мироненко Д.А. Критерии диагностики и лечения хронической абдоминальной ишемии. Автореф дис. ... канд. мед. наук. М. 2010. 26 с.
67. Морозов С.П., Насникова И.Ю., Сеницын В.Е., Терновой С.К. Мультиспиральная компьютерная томография. М.: ГЭОСТАР Медиа. 2009. 112 с.
68. Нагорный М.Н. Мультиспиральная компьютерная томография в диагностике облитерирующих заболеваний артерий нижних конечностей. Автореф. дис. ... канд. мед. наук. М. 2007. 25 с.
69. Ойноктинова О.Ш., Немытин Ю.В. Атеросклероз и абдоминальная ишемическая болезнь. М.: Медицина. 2011. 311 с.
70. Омаржанов О.А. Выбор тактики и методов хирургического лечения больных с хронической ишемией нижних конечностей на основе данных состояния микроциркуляции. Автореф. дис. ... канд. мед. наук. М. 2004. 24 с.
71. Покровский А.В. Клиническая ангиология. М.: Медицина. 2006. 500 с.
72. Покровский А.В., Дан В.Н., Зотиков А.Е., и др. Диагностика ложных аневризм аорты у больных после аорто-бедренных реконструкций // Ангиол. и сосуд. хир. 1997. №.3. С.73.
73. Покровский А.В., Дан В.Н., Чупин А.В. и др. Можно ли предсказать исход реконструктивной операции у больных с ишемией нижних конечностей на основании дооперационных исследований? // Ангиол. и сосуд. хир. 2002. №.3. С.102-109.
74. Покровский А.В., Зотиков А.Е., Юдин В.И. Неспецифический аортоартериит // Ангиол. и сосуд. хир. 2002. №.7. С. 160-163.

75. Покровский А.В., Догужиева Р.М., Богатов Ю.П. и др. Отдаленные результаты аорто-бедренных реконструкций у больных с сахарным диабетом 2 типа // Ангиол. и сосуд. хир. 2010. №1. С48-53.
76. Поляев Ю.А., Юдин А.Л., Шимановский Н.Л. Применение контрастных средств в лучевой диагностике. М.: Калганов. 2010. 432 с.
77. Расмуссен Т.Е., Клауз Л.В., Тоннессен Б.Г. Руководство по ангиологии и флебологии / Под ред. Стойко Ю.М., Замятина М.Н. // М.: Литтерра. 2010. 560 с.
78. Рзянин А.В. Хроническая ишемическая болезнь нижних конечностей. Диагностика и лечение. Автореф. дис. канд. мед. наук. М. 2005. 24 с.
79. Ринк П.А. Магнитный резонанс в медицине. М.: ГЭОСТАР-Медиа. 2003. 256 с.
80. Российский консенсус «Рекомендуемые стандарты для оценки результатов лечения пациентов с хронической ишемией нижних конечностей» / Под руководством академика А.В. Покровского. М. 2001. 32 с.
81. Рудь С.Д. Основы и клиническое применение рентгеновской компьютерной томографии / Под ред. Труфанова Г.Е. М.: ГЭОСТАР-Медиа. 2007. Т.1. С. 52-67.
82. Савельев В.С., Кошкин В.М. Критическая ишемия нижних конечностей. М.: Медицина. 1997. 160 с.
83. Савельева В.С., Кириенко А.И. Клиническая хирургия. Национальное руководство. М.: ГЭОСТАР-Медиа. 2009. Т.2. 832 с.
84. Салимова Е.Б. Контрастная магнитно-резонансная ангиография в диагностике и мониторинге лечения окклюзирующих заболеваний артерий нижних конечностей. Автореф. дис. ...канд. мед. наук. М. 2008. 25 с.

85. Светликов А.В. Трансатлантический консенсус (TASC-II) - 2007: новые возможности консервативного лечения атеросклероза аорты и периферических артерий // Амбулаторная хирургия. 2007. №1. С 17-18.
86. Свиридов Н.К., Глаголев Н.А. Магнитно-резонансная ангиография. Диагностическая информативность, безопасность и ее перспективы // Медицинская визуализация. 2002. №1. С. 43-47.
87. Сеницын В.Е., Дадвани С.А., Мершина Е.А. Магнитно-резонансная томография в диагностике и хирургическом лечении заболеваний брюшной аорты и нижних конечностей. М.: ГЭОСТАР-Медиа. 2008. 208 с.
88. Сеницын В.Е., Устюжанин Д.В. Магнитно-резонансная томография. – М.: ГЭОСТАР-Медиа. 2008. 208 с.
89. Сура М.В. Оптимизация выбора медицинских технологий в системе управления качеством медицинской помощи. Автореф. дис. ... канд. мед.наук. М. 2004. 24 с.
90. Терешина О.В., Вачёв А.Н., Михайлов М.С. Роль ультразвукового исследования при выполнении операции артериализации венозного кровотока стопы // REJR . 2012. Т.2, №.2. С. 570-571.
91. Терешина О.В., Усенко Е.В., Рябова Е.Н., Молянова О.А. Выявление причины острой артериальной ишемии конечностей при ультразвуковом исследовании // REJR. 2012. Т.2, №.2. С. 574-574.
92. Терновой С.К., Сеницын В.Е., Гагарина Н.В. Неинвазивная диагностика атеросклероза и кальциноза артерий. М.: Атмосфера. 2003. 174 с.
93. Тимербулатов В.М., Тимербулатов Ш.В. Периферическая артериальная болезнь // Медицинский вестник Башкортостана. 2008. №3. С. 63-73.
94. Троицкий А.В., Бехтев А.Г., Хабазов Р.И. и др. Результаты гибридных операций при этажных поражениях артерий аорто-

подвздошного и бедренно-подколенного сегментов // REJR. 2012. Т.2, №.2. С. 593-594.

95. Троицкий А.В., Хабазов Р.И., Паршин П.Ю. Сочетанные операции при этажных поражениях аорто-подвздошного и бедренно-подколенного сегментов // Ангиол. и сосуд. хир. 2005. №.2. С. 113-121.

96. Труфанов Г.Е. Лучевая диагностика и лучевая терапия. СПб: ВМедА. 2005. 344 с.

97. Труфанов Г.Е. Магнитно-резонансная томография: руководство для врачей. СПб: Фолиант. 2007. 688 с.

98. Тютин Л.А., Яковлева Е.К. Контрастная МР-ангиография в диагностике заболеваний аорты // Новые технологии в медицинской радиологии. 2001. С.56-57.

99. Уэстбрук К., Каут Рот К., Тэлбот Д. Магнитно-резонансная томография: практическое руководство. М.: БИНОМ. 2011. 446 с.

100. Цвибель В.Д., Пеллерито Д.С. Ультразвуковое исследование сосудов. М.: Видар-М. 2008. 646 с.

101. Черепенин М.Ю., Индивидуальный подбор периодичности и продолжительности курсов консервативной терапии «Вазапраном» у больных с облитерирующими заболеваниями артерий нижних конечностей. Автореф. дис. ... канд. мед. наук. М. 2011. 24 с.

102. Шорина Я.Е., Филиппова И.А. Спиральная компьютерная томография с ангиографией в диагностике и планировании тактики лечения заболеваний артерий нижних конечностей // REJR. 2012. Т.2, №.2. С. 674-674.

103. Яковлев В.М., Хайт Г.Я. Атеросклеротическая абдоминальная ишемическая болезнь (патогенез, клиника, диагностика). М.: УИЦ XXI век. 2009. 116 с.

104. Antonello M. Open repair versus endovascular treatment for asymptomatic popliteal artery aneurysm: results of a prospective randomized study // J. Vasc. Surg. 2005. V.42. P.185-193.

105. Arlart L.P., Bongartz G.M. Magnetic resonance angiography. Springer. 2002. 580 p.
106. Atkins M. Surgical revascularization versus endovascular therapy for chronic mesenteric ischemia: a comparative experience // J. Vasc. Surg. 2007. V. 45, №6. P.1071-1162.
107. Berg F., Bangard C., Bovenschulie H. Hybrid contrast-enhanced MR angiography of pelvic and lower extremity vasculature at 3.0 T: Initial experience // Eur. Radiol. 2008. V.1, №2. P.248-254.
108. Cao P., Eckstein H., De Rango P. et al. Diagnostic methods // Eur. J. Vasc. Endovasc. Surg. 2011. V.42. P.13-32.
109. Castaldo J.R., Reed J.E. The lowering of vascular atherosclerotic risk (LOVAR) program: an approach to modifying cerebral, cardiac, and peripheral vascular disease // J. Stroke Cerebrovasc. Dis. 2008. V. 17, №1. P. 9-15.
110. Cho J.R., Kim J.S. Subintimal angioplasty of an aortoiliac occlusion: re-entry site created using a transseptal needle under intravascular ultrasound guidance // J. Endovasc. Ther. 2007. V.14, №6. P.816-822.
111. Choe Y.N., Han B.K., Koh E.M. et al Takayasu arteritis: assessment of disease activity with contrast-enhanced MR imaging // A. J. R. 2000. V. 175. P.505-511.
112. Cobelli F.D., Venturini M., Vanzulli A. et al. Arterial stenosis: prospective comparison of color doppler US and breath-hold, three-dimensional, dynamic, Gadolinium-enhanced MR angiography // Radiology. 2000. V.214. P.373-380.
113. Clevert D.A. Formen und Komplikationen des Hamodialyseshunt – Stellenwert der Sonographie // Radiologe. 2007. V.210. P. 683-688.
114. Dawson D., Hagino R. Critical limb ischemia. Current treatment options in cardiovascular medicine // Radiology. 2001. V. 3. P. 237-249.
115. Deichen J., Detmar K., Oldendorf M., Loose R. Multi slice CT: image quality of primary coronal acquired images compared with secondary

reformatted coronal images of primary axial acquired data // *European Radiology*. 2000. V.10. P. 189-202.

116. Dorweiler B., Neufang A. Pedal arterial bypass for limb salvage patients with diabetes mellitus // *Eur. J. Vasc. Endovasc. Surg.* 2002. V. 24, №40. P.309-313.

117. Douglas S., Katz M., Man H. CT angiography of the lower extremities and aortoiliac system with a Multi-Detector Row helical CT scanner promise of new opportunities fulfilled // *Radiology*. 2001. V. 221. P.7-10.

118. Flanigan D.P. Ballard J.L., Robinson D. Duplex ultrasound of the superficial femoral artery is a better screening tool than ankle-brachial index to identify at risk patients with lower extremity atherosclerosis // *J. Vasc. Surg.* 2008. V.13, №2. P.182-185.

119. Florian M.V., Zenge M.O. Peripheral vascular disease: comparison of continuous MR angiography and conventional MR angiography - pilot Study // *Radiology*. 2007. V. 243, №1. P. 229-238.

120. Guthrie, D.W., Guthrie, R.A. Management of diabetes mellitus: A guide to the pattern approach. New York: Springer. 2009. 264 p.

121. Halperin J. Evaluation of patients with peripheral, vascular disease // *J. Tromb. Res.* 2002. V.106, №6. P. 303-311.

122. Hoeft D. Thromboangiitis obliterans: ein Uberblick // *J. Dtsch. Dermatol. Ges.* 2004. V.2. P. 827-832.

123. Hood M.N., Ho V.B., Foo T.K. High-resolution gadolinium-enhanced 3D MRA of the intrapopliteal arteries. Lessons for improving bolus-chase peripheral MRA // *Magn. Reson. Imaging*. 2002. V.7. P.543-549.

124. Inter-Society Consensus for for management of peripheral arterial Disease TASC // *Eur. J. Vasc. Endovasc. Surg.* 2007. V.33, № 1. P.289-294.

125. Kalra M., Gloviczki P., Bowr T.C. et al. Limb salvage after successful pedal bypass grafting is associated with improved long-term survival // *J. Vasc. Surg.* 2001. V.33, №1. P. 6-16.

126. Klasen J., Blondin D., Schmitt P., Sansone R., Wittsack H.J. / Nonenhanced ECG-gated quiescent-interval single-shot MRA (QISS-MRA) of the lower extremities: comparison with contrast-enhanced MRA // *Clin. Radiol.* 2012. V.67, №5. P.441-446.
127. Klonaris C., Katsargyris A., Tsekouras N. et al. Primary stenting for aortic lesions: from single stenoses to total aortoiliac occlusions // *J. Vasc. Surg.* 2008. V.47, №2. P.310-317.
128. Koelemay M.J., Lijmer J.G., Stoker J. Magnetic resonance angiography for the evaluation of lower extremity arterial disease: a meta-analysis // *JAMA.* 2001. V.14. P.1338-1345.
129. Kozak M., Blinc A., Sersa I. et al. Magnetic resonance imaging of arterial thrombi and its possible correlation to fibrinolytic treatment // *Cell, and Mol. Biol. Lett.* 2002. V.7, №1. P.82-86.
130. Kreitner K.F., Kalden P., Neufang A. et al. Diabetes and peripheral arterial occlusive disease: prospective comparison of contrast-enhanced three-dimensional MR angiography with conventional digital subtraction angiography // *Am. J. Roentgenol.* 2009. V.174. P.171-179.
131. Laurila K., Lepantalo M., Teittinen K. et al. Does an adjuvant AV-fistula improve the patency a femorocrural PTFE bypass with distal vein cuff in critical leg ischemia? A prospective randomised multicentre trial // *Eur. J. Vasc. Endovasc. Surg.* 2004. V.27, №2. P.180-185.
132. Laxdal E., Jenssen G.L., Pedersen G. et al. Subintimal angioplasty as a treatment of femoropopliteal artery occlusions // *Eur. J. Vasc. Endovasc. Surg.* 2003. V.25, №6. P.578-582.
133. Leibecke T. CTA and MRA in peripheral disease – is DSA out? // *Radiologe.* 2006. V.46. P.941-947.
134. Loewe C., Schoder M., Rand T. et al. Peripheral vascular occlusive disease: evaluation with contrastenhanced moving-bed MR



angiography versus digital subtraction angiography in 165 patients // *Am. J. Roentgenol.* 2009. V.179. P.1013-1021.

135. Lohan D., Tomasian A., Krishnam M. et al. MR angiography of lower extremities at 3 T: presurgical planning of fibular free flap transfer for facial reconstruction // *Am. J. Roentgenol.* 2008. V.190, №3. P.770-776.

136. Meaney, J.F. Magnetic resonance angiography of the peripheral arteries. Current status // *Eur. Radiol.* 2009. V.13, №4. P.836-852.

137. Matthias Hofer. CT teaching manual. Stuttgart: Georg Thieme Verlag. 2008. 224 p.

138. Matthias Hofer. Teaching manual of color duplex sonography. Stuttgart: Georg Thieme Verlag. 2007. 108 p.

139. Milind D., Thoomas F. Is there a role of delayed MR imaging in detecting persistence of disease activity in Takayasu's arteritis? // *J. Cardiovascular Magnetic Resonans.* 2014. V.6, №1. P.274-275.

140. Misovic S., Misovic S., Draskovic M. et al. Takayasu arteritis // *Med. Pregl.* 2005. V.58, №1-2. P.73-77.

141. Mitsuzaki K., Yamashita Y., Sakaguchi T. et al. Abdomen, pelvis, and extremities: diagnostic accuracy of dynamic contrast-enhanced turbo MR angiography compared with conventional angiography-initial experience. // *Radiology.* 2010. V.216. P.909-915.

142. Mostardi P.M., Haider C.R., Glockner Y.F., Young P.M. High spatial and temporal resolution imaging of the arterial vasculature of the lower extremity with contrast enhanced MR angiography // *Clin. Anat.* 2011. V.24, №4. P.478-488.

143. Nastri M.V., Baptista L.P., Baroni R.H. et al. Gadolinium-enhanced threedimensional MR angiography of Takayasu arteritis // *RadioGraphics.* 2009. V.24. P.773-786.

144. Nelemans P.J., Leiner T., Henrica C.W. et al. Peripheral arterial disease: meta-analysis of the diagnostic performance of MR angiography. // *Radiology.* 2010. V.217. P.105-114.

145. Norgren L. TASC II working group. Inter-society consensus for the management of peripheral arterial disease (TASC II) // *J. Vasc. Surg.* 2007. V.45. P.67.
146. Offerman E.J., Koktzoglou I., Glielmi C. et al. Prospective self-gated nonenhanced magnetic resonance angiography of the peripheral arteries // *Magn. Reson. Med.* 2012. №4. P. 145-148.
147. Ohnuki K., Yoshida S., Mochiuki S. et al. New diagnostic technique in multi-slice computed tomography for in-stent restenosis: Pixel count method // *Intern. J. of Cardiology.* 2009. V.6. P. 34-39.
148. Ouwendijk R. Imaging peripheral arterial disease: a randomized controlled trial comparing-enhanced MR angiography and multi-detector row CT angiography // *Radiology.* 2005. V.236. P.1094-1103.
149. Pan A., Gan Y., Luo C., Chen T. Diagnostic atherosclerosis and occlusive disease of abdominal aortic and lower extremity arteries with using CT angiography // *Chin. J. Med. Imag. Technol.* 2014. V.20, №6. P.898-900.
150. Paramo J.A., Rodrigues J.A., Orbe J. Fibrinogen. An old hemostatic protein with a new function: noninvasive marker of subclinical atherosclerosis // *Med. Clin.* 2005. V.124, №20. P.790-794.
151. Prince M.R. Is there replacement for percentage stenosis in characterizing occlusive vascular disease? // *Radiology.* 2007. V.245, №3. P.617-625.
152. Piccoli G., Gasparini D., Smania S., Sponza M. Multislice CT angiography in the assessment of peripheral aneurysms // *Radiol. Med.* 2008. V. 6, №5-6. P.504-511.
153. Rankin S.C., Koffman C.G. Noninvasive imaging: evaluation with CT angiography and gadolinium-enhanced MR angiography // *Am. J. Roentgenol.* 2009. V.177. P.349-355.
154. Reid S.K., Pagan-Marin H.R., Menzoian J.O. et al. Contrast-enhanced moving-table MR angiography: prospective comparison to catheter

arteriography for treatment planning in peripheral arterial occlusive disease. // J. Vasc. and Intervent. Radiol. 2011. V.12. P.45-53.

155. Riederer S.J., Bernstein M.A., Breen J.F. et al. Three-dimensional contrast-enhanced MR angiography with real-time fluoroscopic triggering: design specifications and technical reliability in 330 patient studies // Radiology. 2000. V.215. P.584-593.

156. Rink P.A. Magnetic resonance in medicine // Blackwell Scientific publication. 2003. P.228-234.

157. Rofsky N.M., Adelman M.A. MR angiography in the evaluation of atherosclerotic peripheral vascular disease // Radiology. 2000. V.214. P. 325-338.

158. Ruehm S.G., Hany T.F., Pfammatter T. et al. Pelvic and lower extremity arterial imaging: diagnostic performance of three-dimensional contrast-enhanced MR angiography // Am. J. Roentgenol. 2000. V.174. P.1127-1135.

159. Ruehm S.G., Goyen M., Barkhausen J. et al. Rapid magnetic resonance angiography for detection of atherosclerosis // Lancet. 2001. V.357. P. 1086-1091.

160. Runge V.M. Safety of approved MR contrast media for intravenous injection // J. Magn. Reson. Imaging. 2010. V.12. №2. P.205-213.

161. Sasaki S. Distribution of arterial involvement in thromboangiitis obliterans (Buerger's disease): results of a study conducted by the intractable vasculitis syndromes group in Japan // Surg. Today. 2011. V.30. P.600-605.

162. Schlager O., Francesconi M. Duplex sonography versus angiography for assessment of femoropopliteal arterial disease in a "real-world" setting // J. Endovasc. Ther. 2007. V.14, №4. P.452-459.

163. Schoepf U.J., Schoepf U.J., Becker R. Multislice CT angiography // Eur. Radiol. 2003. V.13, №8. P.1946-1961.

164. Shevchenko V.S. Regulation of innate immunity during xenogenic changes in blood circulation // Fiziol. Zh. 2001. V.47, №4. P.67-71.

165. Stamatelopoulos K., Karatzi K., Sidossis L. Non-invasive methods for assessing early markers of atherosclerosis: the role of body composition and nutrition // *Curr. Opin. Clin. Nutr. Metab. Care.* 2009. V.12, № 5. P. 467-473.
166. Stone P.A. Femoral pseudoaneurysms // *Vasc. Endovasc. Surg.* 2006. V.40. P.109-117.
167. Sueyoshi E., Sakamoto I., Matsuoka Y. et al. Aortoiliac and lower extremity arteries: comparison of three-dimensional dynamic contrast-enhanced subtraction MR angiography and conventional angiography // *Radiology.* 2000. V.210. P.683-688.
168. Surlan M., Popovic P. The role of interventional radiology in management of patients with end-stage renal disease // *Eur. J.Radiol.* 2008. V.46. P. 96-114.
169. Swan S., Carroll T.J., Kennell T.W. et al. Time-resolved threedimensional contrast-enhanced MR angiography of the peripheral vessels // *Radiology.* 2002. V.10. P.1148.
170. TASC. Management of periferal arterial disease. Trans-Atlantic Inter-Society Consensus (TASC) // *Eur. J. Vase. Endovasc. Surg.* 2000. V.19. P.250.
171. Tatli S., Lipton M., Davison B. et al. MR imaging of aortic and peripheral vascular disease // *RadioGraphics.* - 2003. V.23. P. 59-78.
172. Thalhammer C., Kirchherr A.S., Uhlich F. et al. Postcatheterization pseudoaneurysms and arteriovenous fistulas: repair with percutaneous implantation of endovascular covered stents // *Radiology.* 2000. V. 214. P. 127-131.
173. Thomas K.F., Ho V.B., Hood M.N. et al., High-Spatial-Resolushion multistation MR imaging of lower-extremity peripheral vasculature with segmented volume acquisition: feasibility study // *Radiology.* 2001. V. 219. P.835-841.
174. Thurnher S., Miller S., Schneider G. et al. Diagnostic performance of gadobenate dimeglumine enhanced MR angiography of the iliofemoral and

calf arteries: a large-scale multicenter trial // *Am. J. Roentgenol.* 2007. V.189, №5. P.1223-1237.

175. Van H.L., Jaegere T.O, Bosmans H. et al. Contrast-enhanced three-dimensional MR angiography of the abdomen: Time-resolved imaging versus single-phase imaging // *Radiology.* 2008. V.214. P.149-156.

176. Watanabe Y.M., Dohke M., Okumura A. et al. Dynamic subtraction contrast-enhanced MR angiography: technique, clinical applications, and pitfalls // *RadioGraphics.* 2000. V.20. P.135-152.

177. Vazques S.J. Spiral CT in diagnostic Takayasu's arteritis // *Arch. Cardiol. Mex.* 2004. V. 74. P. 110-112.

178. Visser K., Hunink. M. Peripheral arterial disease: gadolinium-enhanced MR angiography versus color-guided duplex USA metaanalysis // *Radiology.* 2000. V.216. P.67-77.

179. Weishaupt D. How does MRI work? An Introduction to the physics and function of magnetic resonance imaging // Philadelphia: Springer. 2006. V.4. P.183-197.

180. Widmer M. Poplitealaneurysms // *Gefaschirurgie.* 2006. V.11. P. 299-311.

181. Willmann J.K., Wildermuth S., Pfammatter T. et al. Aortoiliac and renal arteries: prospective intraindividual comparison of contrast-enhanced threedimensional MR angiography and multi-detector row CT angiography // *Radiology.* 2003. V. 226. P. 798-811.

182. Winterer J.T., Schaefer O., Uhrmeister P. et al. Contrast enhanced MR angiography in the assessment of relevant stenoses in occlusive disease of the pelvic and lower limb arteries: diagnostic value of a two-step examination protocol in comparison to conventional DSA // *Eur. J. Radiol.* 2002. V.41. P.153-160.

183. Wolf K.J. Vascular imaging direct diagnosis in radiology // *Radiology.* 2011. V.7. P. 274-287.

184. Zierler R.E. Vascular surgery without arteriography: use of duplexultrasound // Cardiovasc. Surg. 2005. №7. P.74-82.